Lane Medical Library

Aus dem Pathologischen Institut der Universität München.
Direktor: Geheimrat Professor Dr. M Borst.

Ueber zwei Fälle von Spätmyxödem

(mit Berücksichtigung der Frage der Beziehung zur rheumatischen Konstitution).

Inaugural-Dissertation

zur Erlangung der Doktorwürde in der gesamten Medizin
der Hohen Medizinischen Fakultät der
Ludwig-Maximilians-Universität
zu München.

Vorgelegt von

Heinrich Braun
Ass.-Arzt
im städt. Krankenhaus Ravensburg.

München
Buchdruckerei Hohenhaus, Landwehrstraße 29 (Ecke Schillerstraße)
1935

Aus dem Pathologischen Institut der Universität
München.
Direktor: Geheimrat Professor Dr. M Borst.

Ueber zwei Fälle von Spätmyxödem

(mit Berücksichtigung der Frage der Beziehung zur rheumatischen Konstitution).

Inaugural-Dissertation

zur Erlangung der Doktorwürde in der gesamten Medizin
der Hohen Medizinischen Fakultät der
Ludwig-Maximilians-Universität
zu München.

Vorgelegt von

Heinrich Braun
Ass.-Arzt
im städt. Krankenhaus Ravensburg.

München
Buchdruckerei Hohenhaus, Landwehrstraße 29 (Ecke Schillerstraße)
1935

Gedruckt mit Genehmigung der Medizinischen Fakultät der
Ludwig-Maximilians-Universität München.

Meinen lieben Eltern!

Digitized by the Internet Archive
in 2026

https://archive.org/details/IA40153302_0208

Seit William Gull (1) im Jahre 1873 vor der clinical society zu London zum erstenmal seinen eigentümlichen Symptomenkomplex als neue Krankheitsform beschrieben hat, ist in der Zwischenzeit die Myxödemliteratur fast zu einer Bibliothek angewachsen. Immer wieder konnte neues Licht in den Chemismus der Schilddrüse und ihre Stellung im Gesamtorganismus geworfen werden, das für die Beurteilung der Schilddrüsenveränderungen von Bedeutung ist. Fast alle medizinischen Forschungsgebiete haben sich an der Entwirrung des interessanten Krankheitsbildes versucht von der anatomischen Forschung angefangen über Bakteriologie und Immunitätslehre bis zur modernen Konstitutions- und Erbforschung. Selbstverständlich sind die gewonnenen Resultate nach den Voraussetzungen, mit denen an die Probleme herangegangen wurde, teilweise sich widersprechend. Hypothesen wurden aufgestellt, wieder verworfen, um schließlich in etwas veränderter Form wieder hervorgeholt zu werden.

Interessant sind die Fortschritte, die die Endokrinologie in den letzten Jahren gemacht hat. Am bekanntesten sind die Forschungsergebnisse über die Wechselwirkung zwischen der Schilddrüse und der Hypophyse. Aber auch über die Beziehungen der Schilddrüse zu den übrigen Blutdrüsen sind bedeutsame Einzelheiten gefunden worden. Als Beispiel sei eine Arbeit von Pugliese Rodolfo (2) aus dem Jahre 1931 angeführt, in welcher er die auf Grund embryologischer Studien zuerst vermuteten, später verworfenen engen Beziehungen zwischen Thyreoidea und Parathyreoidea wieder aufgreift und die vikariierende Funktion der Nebenschilddrüse bei Schilddrüsenausfall betont, die sich

anatomisch in einer Strukturänderung im Sinne einer Follikelbildung äußert. Außerdem weist er auf eine Degeneration des Schilddrüsenparenchyms bei Funktionsausfall der Nebenschilddrüsen hin. Analoge Veränderungen der Nebenschilddrüsen fand auch Maresch bei einem Fall von totaler Schilddrüsenaplasie (3). Notwendigerweise muß bei diesem Wechsel der Anschauung über die Stellung der Schilddrüse in Organismus und Umwelt auch die Deutung der mikroskopischen Organbefunde im Rahmen der allgemeinen pathologischen Einstellung sich ändern und daher stark zeitlich bedingten Charakter tragen. Aus diesem Grunde sollen noch im Folgenden zwei Kapitel besprochen werden, die für die Beurteilung der Befunde von Bedeutung sind.

Paal und Kleine (4) bauten im Jahre 1932 durch Kombination mikroskopischer Untersuchung der Schilddrüse mit einer Bestimmung ihres Wirkstoffgehaltes nach dem Reid-Hunt'schen Versuch (5) ein System aus, mit dessen Hilfe sie einige Ordnung in die komplizierten Zustandsbilder der Schilddrüse bringen konnten. Sie unterscheiden eine Funktionsphase a) mit Sekretions- b) mit Exkretionstypus, eine Ruhephase und eine Stapelphase der Drüse. Bezüglich näherer Einzelheiten muß auf die Originalarbeit verwiesen werden. Die Ergebnisse, welche die Autoren in Weiterführung ihrer Studien erzielten, sind bedeutsam. Sie bieten 1. eine Forschungsbasis für die von Lorand (6) behauptete Schilddrüsenschädigung bei einseitigem Fleischgenuß, bei dem sie ein Ueberwiegen des Exkretionstypus der Funktionsphase feststellten, 2. eine Klärung der Frage nach der Wirkung der Jodkörper, indem sie bei allen Jodkörpern mit Ausnahme der Lugol'schen Lösung eine in Richtung auf die Stapeldrüse gehende Wirkung fanden, 3. von der Seite der Schilddrüse her einen Einblick in die Wechselwirkung zwischen den tierischen und pflanzlichen Hormonen, indem sie z. B. bei Vitamin E und A eine Steigerung der thyreotropen Wirkung des Hypophysenvorderlappenextraktes fanden. Nach diesen ersten Ergebnissen erscheint ein weiteres Studium über die Einwirkung sowohl der als Schilddrüsengifte bekannten als auch anderer Stoffe sehr

erfolgversprechend. Zur Frage der Korrelation von Inkreten und Vitaminen konnten übrigens im Jahre 1933 mittels einer anderen Methode Eufinger und Gottlieb (7) einen Beitrag liefern. Sie konnten nämlich im Kaulquappenversuch festellen, daß das Vitamin A ebenso wie die sogenannte »antithyreoidale Schutzkraft des Normalblutes« die spezifische Wirkung des Thyroxins auf die Kaulquappenmetamorphose ausgleicht, die z. B. bei Schwangerschaftstoxikosen und Basedow vermindert ist. Blum (8).

Sehr umstritten ist noch die Bedeutung der Schilddrüse bei Entzündungs- und Immunitätsvorgängen. Die deutschen Forscher neigen mangels deutlicher therapeutischer Erfolge dazu, eine solche abzulehnen. Im Gegensatz dazu stehen vor allem französische und amerikanische Forscher, die besonders bei allergischen Prozessen an eine Wirkung des Thyreoidins glauben. So schreiben Lévy (9) von Erfolgen bei Asthma, Véron (10) von solchen bei Migräne. Möglicherweise waren klimatische Unterschiede der Grund für diese entgegengesetzten Befunde. Doch in neuester Zeit werden auch in Wien Stimmen im Sinne der französischen und amerikanischen Forscher laut. Löw und Koma (11) betonen den Einfluß der Schilddrüse auf allergische Reaktionen. Sie fanden bei Migräne wie auch bei anderen allergischen Erkrankungen einen deutlich erniedrigten Grundumsatz. Außer diesem stehen eine Reihe anderer Untersuchungen jüngeren und älteren Datums der Erhärtung dieser Behauptung zur Verfügung. Pearce und v. Allen (12) fanden bei Thyreoid- und Thymektomie eine schwere Verlaufsform der Syphilis im Tierversuch. Wegelin (13) schreibt in seinem Abschnitt über Thyreoiditis im Handbuch der pathol. Anat., daß die Schilddrüse häufig bakterienhaltig gefunden wird ohne Entzündungserscheinungen, ein Befund, den er durch die kräftige Durchblutung der Schilddrüse und eine mögliche antibakterielle Kolloidwirkung erklärt. Cole und Womack (14) fanden bei Allgemeininfekt und Toxämieen Vergrößerung der Schilddrüse, Verminderung des Jodgehaltes bis zur Hälfte, Epithelwucherungen und -des-

quamation und Verminderung des Kolloidgehaltes »wie bei Basedow«, woraus sie auf eine aktive Rolle der Schilddrüse im Kampfe gegen die Infektion schließen zu dürfen glaubten. Wir erkennen in dem beschriebenen Befund die Exkretionsphase nach Paal und Kleine ohne weiteres wieder. Denselben Befund erhob auch Leffmann (15) dazu noch Hyperaemie und Wucherung des Bindegewebes als Reaktion des Mesenchymgewebes. Richard (16) findet eine Erhöhung der Dosis letalis durch Thyroxin. Durch speziellere Untersuchungen wurde versucht, in das Wesen dieser Befunde noch weiter einzudringen.

Es wurde 1. eine Schädigung der Abwehreinrichtungen festgestellt. Allgemein wurde die Phagozytose und der opsonische Index bei Hypothyreose in ungünstigem Sinne verändert. Eine ausführliche Zusammenstellung der zahlreichen Untersuchungen findet sich bei Biedl (17). Dann fanden Wilhelmi und Fleischer (18) dabei die Oberflächenspannung des Blutes vermehrt, was nach Krauspe (19) eine verminderte Oberflächenaktivität und damit eine Herabsetzung der Immunität zur Folge hat. Als 2. Ursache folgt die bei Hypothyreose bekannte Kreislaufschädigung und als 3. die Verminderung der allgemeinen Widerstandskraft durch den herabgesetzten Grundumsatz.

Gesetzt nun den Fall, es tritt bei einem vorher gesunden Individuum ein akuter Infekt auf, so werden die beschriebenen Abwehrmechanismen in Tätigkeit treten. Die Schilddrüse kommt also in die Exkretionsphase, die durch Jod und Vitamin E gesteigert werden kann. Wie verhält es sich aber bei einem langedauernden Infektionsprozeß? Untersuchungen nach der Paal-Kleine'schen Methode liegen leider nicht vor. Nach den Forschungen von Dietrich und Siegmund (20) sowie auch denen von Paunz (21) tritt bei diesen Prozessen die Nebennierenrinde in Tätigkeit. Sie fanden in der Zona reticul. degenerative Parenchymveränderungen und Rundzellanhäufungen, deren Herkunft aus dem reticulären Bindegewebe wahrscheinlich gemacht wurde. Bei der Schilddrüse stellt de Quervain (22) endzündliche Erscheinungen fest, die er in toxische und bakteriell ent-

zündliche Formen trennt. Hier wäre die Wirksamkeit einer Substitutionstherapie rein theoretisch wohl zuzugeben. Die Frage kompliziert sich noch weiter bei den chronischen Infekten, deren Hauptvertreter die Lues und die Tuberkulose sind. Als Ausdrucksformen dieser Entzündungen wurden abgesehen von bakteriell entzündlichen Veränderungen diffus zirrhotische Veränderungen am Gefäß-Bindegewebsapparat ohne wesentliche Gefäßschädigungen gefunden, bei der Schilddrüse mit einer Neigung zur Amyloidentartung. Auch hier stehen noch Untersuchungen nach der Paal-Kleine'schen Methode aus. Daß aber auch bei diesen Infektionen die Schilddrüse eine Rolle spielt, lassen die bereits erwähnten Untersuchungen von Pearce und Allen (12) über experimentelle Syphilis nach Thyreoid- und Thymektomie sowie die Wirksamkeit des Jods bei Lues III, das im Sinne der Exkretionsphase wirkt, vermuten. Die hauptsächlichsten Thyreoidinerfolge waren bei allergischen Erkrankungen wie Migräne und Asthma berichtet worden. Bei der essentiellen Hypertonie, die Bienstock (23) als chron. allergische Eiweißtoxikose auffaßt, fand dieser auffallende Erfolge bei rein vegetarischer Ernährung. Beides bewirkt aber eine Sekretionsphase der Schilddrüse. Wenn man dazu noch anführt, daß Löw und Koma (11) bei allergischen Prozessen einen verminderten Grundumsatz feststellten, scheinen noch ungeklärte Beziehungen zwischen Schilddrüse und Allergie sich zu zeigen. Diese Überlegungen sind für unseren Fall vor allem deshalb bedeutsam, weil sie im Rheumatismus den Prototyp der Allergie sehen. Nach Rössle (24) hat sogar »der Rheumatismus in der größeren Gruppe der allergischen Erkrankungen aufzugehen«. Es war daher bei Erhebung und Besprechung der Befunde von Wichtigkeit, die Möglichkeit einer rheumatischen Aetiologie der Schilddrüsenatrophie ins Auge zu fassen.

Wenn nun durch die bisherige Forschung das Wissen um Physiologie und Pathologie der Schilddrüse erheblich erweitert wurde, mußten in gleichem Maße Schwierigkeiten, die der Systematik entgegentreten, überwunden werden. Vor allem mußte

das Gebiet genau umrissen werden. Es wurde das Bild der Tetanie geklärt und aus dem primären Myxödembild herausgestellt. — Eine strenge Abtrennung verwehren die engen Beziehungen zwischen Schilddrüse und Nebenschilddrüse, die bereits erwähnt wurden. — Sodann wurde das Gleichheitszeichen zwischen Myxödem und Kretinismus gestrichen. Als Vorkämpfer hierfür ist besonders Falta (25) zu nennen. Auch in diesem gereinigten Myxödembild erwiesen sich die Schwierigkeiten für die wissenschaftliche Gruppierung als sehr groß.

Nach dem Kausalitätsprinzip kann man zwischen endogenem u. exogenem, angeborenem u. erworbenem, primärem u. sekundärem Myxödem unterscheiden. Diese Einteilung ist wenig befriedigend, da in praxi die Zuteilung der Krankheitsbilder auf oft unüberwindliche Schwierigkeiten stößt und zur Entstehung des Myxödems meist sowohl endogene als exogene Ursachen notwendig sind. Die Einteilung nach anatomischen Gesichtspunkten versagt völlig, da wir ebensowenig, wie bei Diabetes pathognomonische Veränderungen der inkretorischen Organe kennen. So hat sich die Einteilung nach dem Lebensalter am meisten durchgesetzt, dies auch aus dem Grunde, weil die Schilddrüse bei der Entwicklung eine wesentliche Rolle spielt und daher das klinische Bild in den verschiedenen Lebensjahren verschiedene Züge zeigt. Sogar für die Lebensdauer war der Schilddrüse eine führende Stellung zugeschrieben worden. Horsley (26) hielt das »green old age« für eine Funktion der Thyreoidea und Vermehren (27) setzte das Myxödem gleich prämature Senilität. Auch Lorand (6) spricht in seinem Buch über das Altern der Schilddrüse eine hervorragende Stellung zu. Inzwischen ist die Begeisterung, die die Schilddrüsenforschung wie auch später die Sexualdrüsenforschung Steinach's mit übertriebenen Erwartungen begleitete, abgeebbt und hat einer nüchternen Kritik Platz machen müssen. Der richtunggebende Einfluß auf die Entwicklung ist geblieben. Sogar für die Einteilung der Strumaformen wurde er von Spatz (28) als Leitpunkt verwendet.

Man teilt das Myxödem daher ein in:

1. kongenitales Myxödem, das von Pineles (29) zuerst genau umschrieben wurde und infantiles Myxödem im 1. u. 2. Lebensjahrzehnt.

2. juveniles Myxödem und myxoedema adultorum.

Die beiden letzten Formen werden weiter untergeteilt in:

1. exogene Formen. Dazu gehören:

a) kachexia strumipriva

b) Folgezustände nach Entzündungen toxischer oder bakterieller Art, bei denen bereits wieder die Frage nach der Beteiligung der endogenen Komponente auftaucht.

Eine hervorragende Stellung nehmen die chronischen Infekte ein wie Lues, Tuberkulose und Gelenkrheumatismus, welch letzterem nach Wegelin (13) eine bedeutsame Rolle zukommt. Lues führt meist zu pluriglandulärer Insuffizienz. Unter den akuten Infekten fällt die exotische Chagaskrankheit wegen ihrer besonderen Bevorzugung der Schilddrüse auf.

c) Reine Atrophien durch Inanition, Druck (Knotenbildung), Überlastung (Basedow). Letztere Formen bilden den Übergang zu den

2. endogenen Formen. Hierher zu rechnen sind:

a) familiär-hereditäre Formen, die instabilité thyroidienne der Franzosen

b) Kombination mit anderen degenerativen Prozessen. z. B. Syringomyelie, status dysraphicus Bremer's

c) Endokrine Überlastung (Schwangerschaft). Dahin gehört wahrscheinlich auch das mit 40 Jahren und früher auftretende, klinisch leicht diagnostizierbare, nicht entzündliche Myxödem

d) Eine besondere Gruppe stellt das mit 50—60 Jahren auftretende Spätmyxödem dar, das klinisch spät erst erkennbar, unglaublich weit fortgeschrittene Atrophien der Schilddrüse aufweist. Inwieweit hier noch infektiöse und toxi-

sche Prozesse mitspielen, ist auch im Einzelfalle schwer zu bestimmen. Nach Lorand (6) müssen Stoffwechselgiften ätiologische Momente eingeräumt werden.

Die beiden letzten Myxödemformen werden illustriert durch die zu besprechenden Myxödemfälle. Beim 1. Fall handelte es sich um ein weit fortgeschrittenes myxoedema axdultorum acquisixtum, das klinisch bis in die letzten Jahre schwer erkennbar gewesen war, im 2. Fall um eine forme fruste der Franzosen, von Hertoghe (30) als thyroidie benigne chronique bezeichnet, pathologisch anatom. uncharakteristisch, klinisch ohne weiteres sich aufdrängend.

Diese Inkongruenz zwischen pathol. anatom. Schilddrüsenbefund einerseits und klinisch in Erscheinung tretendem Myxödem andererseits betont Simmonds (31), der bei einem Fall von hochgradiger Schilddrüsenatrophie kein Myxödem feststellen konnte, offenbar infolge Kompensation durch die übrigen Blutdrüsen vor allem die Hypophyse. Dem stehen Fälle gegenüber mit schwerem Myxödem ohne besonders auffällige anatomische Veränderungen der Schilddrüse (Wegelin (13). Diese werden dann als pluriglanduläre Insuffizienz gedeutet.

Ihrer praktischen Bedeutung wegen wird diese besonders auffallende Tatsache in der Literatur auch von vielen Autoren betont. Kisch gibt 4 Hauptgründe für die Mißdeutung des einschleichenden Spätmyxödems jenseits des 40. Lebensjahres an; 1. konstitutionelle Lipomatose, 2. Stauung und Varizen, 3. Herzdefekt und 4. Arteriosklerose.

Die hypothyreotische Lipomatose ist jetzt bekannt und braucht nicht mehr auf dem Umwege über die hypogenitale Fettsucht erklärt zu werden, wie es Kisch (32) noch versucht. Stauung und Varizen sind bei Myxödem wohlverständlich; auch das Myxödemherz mit seinen wurmartigen Bewegungen ist beschrieben. Es bleibt also von den 4 Punkten die Arteriosklerose übrig und es frägt sich, ob diese allein lediglich eine Mimikrifunktion zu erfüllen hat.

Die Arteriosklerose allein durch die Hypothyreose bedingt anzunehmen, ist sicher nicht angängig. Daß sie aber ein wichtiger Faktor in der Atheroskleroseätiologie ist, kann kaum bestritten werden. Lorand (6) bringt den Einfluß der Schilddrüse dabei auf folgende Formel:

a) Hyperfunktion des Nebennierenmarks und Hypofunktion des Antagonisten, der Thyreoidea führen zur Atheromatose. — Antidot von Jod ist Adrenalin —

b) Myxödem (außerdem Akromegalie und Diabetes) führen durch Parathyreoidhyperfunktion zu Arteriosklerose.

Marchand (33), der in seinem Falle von sporadischem Kretinismus und Myxödem ebenfalls eine starke Arteriosklerose fand, weist auf die exp. Thyreoidexstirpation bei Ziegen von Hofmeister hin, der ganz analoge Resultate bekam. Experimentell konnte weiterhin v. Eiselberg (34) atherosklerotische Prozesse beim Schaf, sowie Riehl und Pineles (35) bei der Ziege feststellen. Ein Schluß auf die Verhältnisse beim Menschen ist daraus natürlich nicht zu ziehen.

Pusch (36) fand in 56% der menschlichen Kröpfe Arterienverkalkung, also am Orte durch Druckatrophie entstandenen Lokalmyxödems. Auch dieser Befund läßt keine weiteren Schlüsse zu, weil die in der Schilddrüse normalerweise vorhandenen Arterienknospen (eine Intimaproliferation) auch auf eine Organdisposition schließen lassen.

In der Literatur finden wir häufig schwere atherosklerotische Prozesse der Aorta beim Myxödem, besonders beim Altersmyxödem, und das Alter kann nicht als Ursache hiefür angegeben werden, weil die Arteriomalacie die Altersveränderung der Arterien ist. — Als Beispiel seien genannt Abrikossow (37) bei einer Frau mit ab 25. Lebensjahr deutlichem Myxödem, mit schwerer Sklerose der Aorta und Carotis. Ramsay Hunt (38) fand schwere Aorten- und Coronarsklerose bei einer Frau mit Myxödembeginn ab 40 Jahre. Sogar bei angeborenem Myxödem fand Maresch (3) eine endarteriitis deformans aortae.

Mahomed (39) beschrieb im Jahre 1881 2 Myxödemfälle mit stark verdickten Gefäßen. Er wies außerdem auf einen Befund hin, der bei Myxödem an sich auffallend ist, einen hohen Blutdruck mit arteriolosklerotischer Niere. Diese Kombination belegt er mit 3 analogen obduzierten Literaturfällen. Außerdem weist er auf die von William Gull und Sulton als arteriocapillary fibrosis beschriebenen Fälle hin. Diese starke Betonung der Kombination von Myxödem und Hypertonie aus einer Zeit, die das Myxödembild vor allem noch gegen renale Schäden abzugrenzen gewohnt war, findet sich in der späteren Literatur nicht mehr. Inwieweit lokale und zeitliche Unterschiede Schuld daran tragen oder die Fortentwicklung der Kenntnisse über das endokrine System, hier vor allem das adrenale System, ist wohl schwer zu sagen. Im Jahre 1934 rollten Bürger und Möbius (40), nachdem Thompson (41) im Jahre 1931 bereits auf den hohen Prozentsatz von Hypertonie bei hyperthyreotischen Kröpfen und Myxödem aufmerksam gemacht hatten, die Frage nach der ätiologischen Bedeutung der Schilddrüse bei Hypertonie auf Grund von Untersuchungen über »den Jod- und Cholesteringehalt des Blutes in seinen Beziehungen zur essentiellen Hypertonie« wieder auf und zwar finden sie meist einen erhöhten Blutjodspiegel. Dies entspricht der bei Hypertonie bekannten Erhöhung des Blutzuckerspiegels. Es ist dieser Befund natürlich sehr vieldeutig. Er kann auf ein hyperthyreotisches Vorstadium des Myxödems hindeuten, er kann das Thyreoidin als tonussenkenden Stoff kennzeichnen, oder eine Funktion sonstiger komplizierter Organbeziehungen sein. Im Sinne einer Gefäßtonussenkenden Wirkung sprechen die Resultate von Zondek und Frankfurter (42), die bei kurarisierten Katzen nach Jodothyrin- oder Preßsaftbehandlung Blutdrucksenkung, Pulsverlangsamung und Verengerung der Bronchien sah. Therapeutisch bemerkte Gröber bei unkomplizierten Hypertoniefällen Erfolge, doch stehen sie ziemlich vereinzelt da. Zur Erklärung könnte nach Blum (43) die entgiftende Wirkung, nach Wilhelmi (18) die blutoberflächenspannungsenkende, nach Schliephake (44)

die adrenalinempfindlichkeitsdämpfende Wirkung des Thyreoidins herangezogen werden. Daß letztere Deutung nicht so rein theoretisch ist, wie sie zuerst klingen mag, zeigt Lange's (45) Befund einer prompten Reaktion der Blutgefäße bei Hypertonikern auf unterschwellige Reize. — Die Untersuchungen wurden allerdings nur bei Hypertonieen renalen Ursprungs gemacht. — In andere Richtung führt die Ansicht Bienstock's (23), der die essentielle Hypertonieals chronisch allergische Toxikose infolge Genusses von animalischem Eiweiß auffaßt und auf das Fehlen von Hypertonie bei strengen Vegetarianern hinweist und auch vom Verschwinden der Hypertoniebeschwerden bei streng vegetarischer Diät zu berichten weiß. Diese allergische Toxikose, auf deren Stellung im Rahmen der Schilddrüsenfunktion bereits hingewiesen wurde, wäre aber nicht nur von Bedeutung für den Blutdruck, sondern auch für den Charakter der Gefäßveränderungen, die die funktionelle Störung dauernd fixieren.

Von einer 6. differential diagnostischen Komplikation berichtet (West 46) bei einem Fall von Myxödem mit renaler Insuffizienz und Hydrops. Daß dieser Befund nicht einfach als zufällige Beobachtung hinzunehmen ist, beweist die gute Ansprechbarkeit mancher Ödeme auf Thyreoidin Eppinger (47).

Wer die pathol. anat. Zustandsbilder dieser ausgesprochenen Spätmyxödemform in ihrer Endphase kennt, weiß, daß mit den Mitteln der heutigen Therapie nicht mehr anzukommen ist. Es ist deshalb für den Erfolg wesentlich die Frühformen erfassen und behandeln zu können. Daß im Frühstadium die Therapie gutes leistet, läßt sich an vielen Literaturbeispielen erhärten. Shaw (48) berichet über 3 Fälle mit guter therapeutischer Wirkung von Organextraktinjektionen. In einem Falle hat die Aussetzung der Behandlung wegen Injektionsabszesses zu einem Rückschlag geführt. Marchiafava (49) 1911 berichtet einen Thyreoidinerfolg bei Schläfrigkeit auf hypothyreotischer Basis. Als weiteres Beispiel für therap. Erfolge seien die Berichte von Lehmann (50) bei einer 44 jähr. Myx-

ödematösen und Kisch (32) bei seinem Spätmyxödem auf dem Boden einer konstitutionellen Lipomatose angeführt. Senejski (49) kennt sogar eine »Thyreoidinsucht« bei Lipomatose und Ödem.

Der Meister der Frühformen der Hypothyreose ist in Hertoghe (30) zu suchen, der auf Grund eingehender Studien und praktischer Erfahrungen in seiner Arbeit über Hypothyreoidie bénigne chronique von schönen Heilungserfolgen zu berichten weiß. Fußend auf vorausgegangenen Studien besonders von Brissand, Thibierge, Lorain und Murray zeichnet er ein interessantes Zustandsbild des Frühmyxödems, das hier im einzelnen nicht dargestellt werden kann. Nur auf einzelne für diese Arbeit wichtige Punkte soll hingewiesen werden Zahnkaries, migräneartige Kopfschmerzen, rheumatische Erkrankungen, asthmaähnliche Zustände, Emphysem, Schmerzen in der Herzgrube, Beklemmung, Leberstauung, Gallensteine, Meteorismus und Obstipation, leichtes Schwitzen und Frostschauer sind Krankheitserscheinungen, die streng genommen nicht zum Bild des Myxödems gehören. Wenn aber Hertoghe sie so häufig fand, daß er ihnen eine Bedeutung für die Myxödemdiagnose zuerkannte, können wir mindestens annehmen, daß wir in ihnen eine für das Spätmyxödem typische Konstitutionsform erblicken dürfen. Interessant ist nun, daß Dr. Jahn (52) in seinen wertvollen Untersuchungen über Asthenie einen ähnlichen Typ als dominierend gefunden hat. Die Entscheidung, ob ein Kausalkonnex zwischen beiden Krankheitsgeschehen besteht, wird Aufgabe weiterer Stoffwechselforschungen sein. Abschließend können wir also feststellen, daß wir als Basis dieses eigentümlichen Altersmyxödems in einem kardiorenalen Komplex bei Infektbereitschaft und Lipomatose eine längstbekannte Konstitutionsform finden.

Fall 1.

Die Krankheitsgeschichte ist dem mir von der 1. med. Klinik München freundlicherweise zur Verfügung gestellten Krankenblatt entnommen. Es handelt sich um den 66 jährigen Oberlehrer L. G., dessen Bruder an einem chron. Herz- und Nierenleiden krankt. Er war früher sehr korpulent, schwitzte stark, rauchte viel und ging leidenschaftlich gern auf die Jagd. Vor 5 Jahren machte er eine Entfettungskur. Der Beginn der Erkrankung liegt 3 Jahre zurück. Es trat damals eine allgemeine Anschwellung des Körpers auf, die vom Arzt auf ein Nierenleiden bezogen wurde und nach einer Kur in Bad Wiessee und Wörishofen wieder zurückging. Gleichzeitig entwickelten sich aber auch psychische Defekte, die sich in Konzentrationsschwäche und Unvermögen, dem Gesprochenen zu folgen, sich äußerten. Seit einem Jahr befand sich Herr G. in Behandlung von Dr. L., der aus seinen Aufzeichnungen noch folgende interessante Einzelheiten mitteilen konnte. Im Juli 1930 hatte Herr G. einen Blutdruck von 170 mm Hg, Stauungsorgane, Schweratmigkeit, wenig Urin mit viel Eiweiß und Zylindern, starke Arteriosklerose. Das Gesicht war »fleischig-mossig.«

Im August 1930 traten vorübergehend anginapectorisähnliche Schmerzen auf zusammen mit Kopfschmerzen und Schläfrigkeit, außerdem Oedeme an den Beinen bei ständig positivem Albumen im Urin. Der Zustand verschlechterte sich immer mehr.

Mitte 1931. Es treten Lidödeme auf, die aber auf Cardiaca besser werden.

Dez. 1931. Das Myxödem wird deutlich. Die Haut ist trocken, ödematös. Schwere Schlafsucht und Appetitlosigkeit tritt auf. Die Schilddrüse wird kleiner. Schilddrüsenpräparate sind erfolglos.

Am 24. Dez. 1931 Klinikaufnahme.

Klinischer Befund: Mittelgroßer Mann. Die Haut ist am ganzen Körper trocken, schilfernd und teigig verdickt. Keine Oedeme. Der Kranke ist nach einigen Anrufen ansprechbar,

aber nicht konzentrationsfähig, fällt während der Unterhaltung in Schlaf. Die Pupillen sind eng, reagieren träge, die Lider sind eigentümlich verdickt, nicht ödematös. Das Gebiß ist sehr defekt, am Hals ist die glandula thyreoid. nicht zu fühlen. Die Lunge zeigt den Befund einer schweren Stauung mit bronchopneumonischen Herden in den hinteren Partien. Das Herz befindet sich in normalen Grenzen. Die Töne sind rein. Der Puls 68/Min., perpetuell-arrhytmisch. R.R. 110/60. Der Leib ist meteoristisch gebläht, weich, die Bauchdecken fettreich. Die Leber überragt den Rippenbogen um 2 Querfinger. An den Extremitäten finden sich keine Oedeme. Das Nervensystem ist nicht auffallend verändert. Temp. 38,0. Das Blutbild ergibt eine mäßige Anämie von 3,4 Mill. Erythroz., 62% Hgb., 0,88 Färbeindex und 6000 Leukoz.; davon 55% Lymphoz. und 45% Leukoz. Im Urin findet sich Alb. + und Kälte-Aldehyd +; im Sediment: Einige Leukoz. und Erythroz. Wenig granul. Zylinder.

Während der klinischen Beobachtung ist eine geringe Besserung durch Stützung des Kreislaufs zu erreichen. R.R. steigt von 110/60 auf 135/100. Einige Tage vor dem exitus letalis erfolgt ein Ansteigen von Temperatur, Puls- und Atmungsfrequenz bedingt durch rechtsseitige Unterlappenpneumonie. Der exitus erfolgte am 5. 1. 32 durch akute Kreislaufsschwäche.

Sektionsbefund und Untersuchungsmaterial wurden mir von Geh. Rat Borst in freundlicher Weise überlassen.

Sektionsbefund: Leiche eines mittelgroßen, fettleibigen Mannes in vorgerücktem Alter. Wenige Totenflecke. Haut weich, eindrückbar, von teigiger Beschaffenheit. Keine ausgesprochenen Oedeme. Haare von normaler Beschaffenheit, reichlich vorhanden. Stärkeres Oedem des Präputiums. Larynxödem.

Die Thyreoidea ist auf die Hälfte reduciert, sehr weich und bindegewebig entartet. Kolloid nicht sichtbar, keine Zysten.

Die Hypophyse ist scheinbar von normaler Größe.

Das Pankreas ist normal groß, gekörnt und fest.

Die Nebennieren sind gehörig groß und fest. Die Rinde ist braungelb, das Mark grau.

Die Hoden sind auf dem Durchschnitt braun, gut ausziehbare Kanälchen. Thymus nicht vorhanden.

Das Unterhautfettgewebe beträgt 2—3 cm. Das epicardiale Fett ist vermehrt. Das Netz ist ebenfalls stark fetthaltig, das kleine Becken sehr stark von Fett ausgefüllt. Die Darmschlingen sind stark aufgetrieben. Zwerchfellstand rechts 5. Rippe, links 5. I. C. R. Die Tonsillen zeigen bindegewebige Schwielen.

Arteriosklerose +++ der Bauchaorta, starke Arteriosklerose der Kranzgefäße mit Thromben. Schwielenbildung im linken Ventrikel. Muskulatur braunrot und schlaff, die Klappen zart. Hypertrophie und Dilatation des linken Ventrikels. Arterio- und arteriolosklerotische Schrumpfniere. Thrombose der vena femoralis beiderseits. Embolie beider Pulmonararterien. Ältere Infarkte des linken Oberlappens und des rechten Unterlappens. Lungenödem, Lungenemphysem, Milzhyperplasie, Leberstauung. Cholelithiasis mit Zysticusverschluß. Hydrops vesicae felleae. Der Arachnoidalraum enthält vermehrte Flüssigkeit. Die Arterien der Basis sind ein wenig verdickt. Gehirn o. B.

Für die mikroskopische Untersuchung stand leider nur noch ein Paraffinblock der Schilddrüse zur Verfügung. Es wurden Präparate nach H-E, van Gieson, Elastika- (Modifikation nach Hart), Fibrin-, Plasmazellfärbung Unna-Pappenheim's ausgeführt. Außerdem wurden Schleimfärbungen mit Mucikarmin und Toluidinblau (nach Lillie 53) sowie Amyloidfärbungen mit Methylviolett und nach Bennhold angefertigt.

Schon bei Betrachtung der Präparate mit bloßem Auge fällt auf, daß die eine von einem schmalen Bindegewebsstreifen der Kapsel nach außen abgeschlossene Hälfte zum größten Teil aus Fettgewebe besteht. Auch im übrigen Teil des Präparates finden sich Fettzellen, teils vereinzelt, teils in kleinen Paketen. In ihrer Gruppierung ist zu beobachten, daß sie die Nähe größerer Gefäß-Nervenstränge lieben und septenartig das kompaktere Gewebe durchziehen. Von dem spez. Schilddrüsengewebe sind in beiden Präparathälften nur noch wenige Inseln zu finden. Die

besterhaltenen Parenchymzellen zeigen Kerne in jedem Stadium der Pyknose oder Karyolyse, teils zackig, dunkel, chromatinreich, teils gequollen ohne erkennbare Chromatinzeichnung. Auch das Zellplasma ist aufgequollen homogenisiert mit unregelmäßiger Begrenzung und weist färberisch keine Unterschiede gegenüber dem Kolloid mehr auf, in dem sich gelegentlich abgeschilferte Zellen, an den Kernresten kenntlich, vorfinden. In der Tinktion ist eine Eosinophilie deutlich. Bei schwerer veränderten Follikeln ist nur mehr eine homogene Masse mit einzelnen Kerntrümmern festzustellen an die zuweilen eine polymorphkernige Riesenzelle angelagert ist. In diesen Stadien dringen Rundzellen vor, beladen ihr Plasma mit Follikelresten, doch sind sie durch ihren Kern immer noch als solche erkennbar. Die hochgradige Parenchymzerstörung bedingte eine Ansammlung von Rundzellen, die auf den ersten Blick den Eindruck von Lymphfollikeln hervorrufen. Die zur weiteren Klärung dieser Rundzellen ausgeführte Oxydasereaktion zeigte, daß nur vereinzelte Zellen im ganzen Präparat oxydasehaltig sind. Dagegen waren bei der Plasmazellfärbung bei den meisten Rundzellen die Charakteristika der Plasmazellen zu finden. Außerdem wiesen eine große Zahl von Endothelzellen rotgefärbte Plasmaeinschlüsse auf. Dabei fanden sich alle Übergangsstufen zu den Plasmazellen, sodaß die Lehre der Unitarier von der Einheit der Endothel- und Plasmazellen sich unwillkürlich aufdrängt. Auch fern von den Follikelresten finden sich im Bindegewebe zerstreut Zellformen, die den eben beschriebenen gleichen. Dagegen wiesen Follikelkolloid- und Follikelzellen bald mehr rötliche, bald bläuliche Tinktion auf.

Dieser Aufräumearbeit entsprechend sind die größten Rundzellanhäufungen bei den Inseln zu finden, in denen die schwersten Parenchymveränderungen bestehen. Eine Stelle ist in den Präparaten zu finden, an der der Prozeß so rasch fortgeschritten ist, daß eine kleine Gewebseinschmelzung unverkennbar ist. Die negative Fibrinuntersuchung macht die thrombotische Natur des Befundes unwahrscheinlich. Die die Follikel umspinnenden Kapillaren sind weit geöffnet, mit Rundzellen besetzt, deren

Plasmaeinschlüsse ihre Bewegungsrichtung erkennen lassen. Auch freie Follikelschollen sind in ihnen zu finden. Die geschilderten Befunde beweisen, daß an vielen Stellen, an denen auf den ersten Blick nur erweiterte Kapillaren und Rundzellinfiltrate zu sehen sind, in dem eigentümlichen im van Gieson Präparat braungelben Schillern in und nahe dem Rundzellplasma letzte Reste zugrundegegangenen Parenchyms zu erkennen sind. Diese Herde sind umgeben von einer auffallenden Zone weitklaffender, mit Erythrozyten dicht gefüllter Kapillaren und kleinen Venen, die aber in weiterer Entfernung von dem noch aktiven Herd teils in ihrem Lumen langgestreckte amorphe Zylinder mit Erythrozytenfärbung erkennen lassen, teils durch Endothelwucherung ihr Lumen verlieren, von jungen kollagenen Fibrillen umsponnen und schließlich ersetzt werden. Bei Elastinfärbung erkennen wir, daß das elastische Gerüst am besten erhalten bleibt und ohne weiteres die Natur der obliterierten Gefäßelemente erkennen läßt. Dadurch entstehen äußerst charakteristische, den Knorpelsäulen der Knorpelknochengrenze ähnliche Stränge von geringer Färbbarkeit, die die Stätte früherer Degenerationen verraten. Damit ist es möglich diese Zirrhoseprozesse von der Alterszirrhose zu trennen.

Die Präkapillaren sind meist durch dichte elastische Lamellen in ihrem Lumen auf Erythrozytenweite eingeschränkt oder obliteriert. Die Arteriolen an Zahl die Norm weit überschreitend zeigen größtenteils Zerreißung oder Aufsplitterung der elastica interna mit Intimawucherung, die das Lumen bis auf einen schmalen Spalt verschließt sowie Bildung neuer elastischer Membranen innerhalb der Intima. An anderen Stellen erscheinen die Intimalamellen verquollen und mit Eosin stark färbbar oder auch basophil, wobei sich die Färbung bis in die Media hinein erstreckt. An der Grenze von Intima und Gefäßlumen befindet sich häufig eine fibrinoide Masse, die aber keine Fibrinreaktion gibt. An anderen Stellen ist das Lumen durch Endothelnetze verschlossen, in deren Maschen körnige und fibrinoide Massen sichtbar sind. An wieder einer anderen

Stelle ist die Lamina elastica interna von der Media losgerissen, sodaß das Gefäßlumen von Media und losgerissener elast. interna eingesäumt wird. Schließlich war noch eine interessante Stelle zu finden, bei der beinahe die Hälfte der inneren Grenzmembran fehlte und von der Media aus Granulationsgewebe gegen das Lumen zu vorwuchs und es verschloß. Die Media ist überaus dick und besitzt an einigen Stellen Kalkeinlagerungen. Entzündliche Erscheinungen oder Medianekrosen konnten nirgends gefunden werden. Zusammenfassend ist also festzustellen, daß bei den kleinen Arterien vor allem die geringe Widerstandskraft der elastischen Systeme auffällt, die zwar auch bei normalen Schilddrüsen bekannt ist (Wegelin), hier aber so hochgradig ist, daß Intimaproliferation und Bildung neuer elastischer Lamellen notwendig werden. Die granulomartigen Bildungen sowie einzelne Intimaveränderungen sind auf diese Weise schwer zu erklären und lassen am ehesten an entzündliche, hier im Zusammenhang mit anderen Befunden an rheum. Störungen denken.

Bei weitem nicht so hochgradig sind die Obliterationsvorgänge bei den größeren Arterien. Es finden sich aufgesplitterte Elastika, langgestreckte Intimapolster mit neugebildeten Elastikaschichten, sodann Intimanezyte, die fibrinoide Massen einschließen, doch ist ein völliger Gefäßverschluß nicht mehr zu beobachten. Dagegen fallen bei ihnen Lückenbildungen in den Intimapolstern besonders in der Nähe der lamina elastica interna außerdem in der Media die Muskelfasern ringförmig umschließend auf, sodaß beim ersten Blick der Eindruck erweckt wird, es handle sich um Kapillaren mit Leukozyten oder Erythrozyten, je nachdem, ob der Kern getroffen ist oder nicht. Die Entscheidung, ob es sich hierbei um eine seröse Durchtränkung oder um eine Lipoideinlagerung handelt, ist mangels entsprechender Färbung nicht sicher zu treffen, doch ist letzteres bei der typischen Lokalisation und der makroskopischen schweren Atherosklerose wahrscheinlicher. An der Adventitia ist außer einer Auseinanderdrängung der kollagenen Fasersysteme nichts Auffälliges zu erkennen.

Bei den Venen fällt die im Verhältnis zum Lumen schmale Wandung auf. Die elastischen Systeme sind unregelmäßig gebaut, die Bindegewebsfasern spärlich. Bei den kleinen Venen sind gelegentlich Faltenbildungen der ganzen Wand zu finden, besonders an den Stellen, an denen die Verbindung der Wand mit dem umgebenden Bindegewebe verlorengegangen ist. Auch Endothelpolster sind, wenn auch seltener als bei den kleinen Arterien, vorhanden. Sie können das Venenlumen vollständig verschließen. An solchen Stellen sind meist auch Rundzellen in der Wandung zu entdecken. Die größeren Venen sind in der Regel wenig verändert Wie bei den größeren Arterien sind auch hier wieder Lückenbildungen in der Intima, weniger in der Media, weiterhin auch Kalkablagerungen in der Media zu sehen.

Die Nerven, die die größeren Gefäßstämme in den Septen begleiten, enthalten Achsenzylinder von ungleicher Tinktion, was die hochgradige Lückenbildung zwischen den Bindegewebsfasern, die offenbar einer serösen Durchtränkung des Nervenbindegewebes entspricht, als druckatrophisch bedingt erscheinen läßt. Scholliger und körniger Zerfall bei einzelnen Achsenzylindern lassen die weit fortgeschrittene Nervenatrophie erkennen. Die beschriebenen Befunde an den Nerven entsprechen durchaus denen, die Schultz (97) bei einem Fall von Athyreosis congenita beschrieben hat.

Der Vollständigkeit wegen soll noch ein vereinzelter Befund erwähnt werden. Es handelt sich um eine Gruppe von kubischen bis zylindrischen Zellen mit blassem Zelleib, deutlich erkennbaren Zellgrenzen und chromatinarmen blassen Zellkern. Diese Gruppe ist nierenförmig angeordnet und läßt sich in 3 Follikel auflösen, die bereits Lumenbildung erkennen lassen. Umscheidet ist das Ganze von einer Hülle jungen Bindegewebes, an die einzelne Kapillaren grenzen. Es handelt sich hier offenbar um einen Regenerationsvorgang, eine Bildung anscheinend funktionstüchtiger Follikel. Bei diesem Regenerationsversuch ist vor allem die Lage im subkapsulären Fettgewebe zu betonen.

Dies stimmt überein mit dem Befund von Wölfler, nach dem die Regeneration der Schilddrüse von der Corticalis her erfolgt (106). Es darf diese Tatsache wohl in Zusammenhang gebracht werden mit den subkapsulären Frühveränderungen bei der Altersschilddrüse.

Zu weiteren Feststellungen können wir noch kommen, wenn wir, wie schon angedeutet, das Bild der funktionstüchtigen Drüse rekonstruieren. Dabei stellen wir fest, daß die Drüsen durch Bindegewebssepten, die durch breite gut färbbare kollagene Fasern mit mäßigem Zellreichtum gebildet werden und in deren Verlauf Fettzellstränge sich finden, in einzelne länglich geformte Lappen geteilt wird. An den Knotenpunkten der Septen befinden sich die größeren Gefäß-Nervenstränge. Über die Beziehungen der Follikelinseln zu diesen konstruierten Drüsenlappen läßt sich aussagen, daß häufig 2 Follikel einem Drüsenlappen zugehören und keineswegs, wie man annehmen könnte, diese in der Mitte der Drüsenlappen gelagert sind. Es wurde schon erwähnt, daß die Hauptmassen des Fettgewebes direkt unter der Kapsel liegen; interessant ist, daß sie — was aus spezifisch sklerosiertem Gewebe und spärlichen zugrundegehenden Parenchymresten zu erkennen ist — an Stelle von funktionierendem Drüsengewebe getreten sind. Dieser Befund steht in Gegensatz zu den Angaben Hunts (37), der eine besonders starke Sklerosierung unter der Kapsel fand.

Von Literaturbeispielen seien nur einige erwähnt. An erster Stelle ist der Fall v. Stubenrauch's (54) anzuführen, bei dem die Frage nach der Aetiologie besonders unter Hinweis auf die verschiedenen Definitionen der Entzündung offengelassen wurde. Er fand bei desquamativer Quellung des Drüsenparenchyms lymphozytenreiches Granulationsgewebe verschiedenen Alters, schwere arteriosklerotische Veränderungen, fibröse Atrophie, Reichtum an elastischen Fasern sowie das Drüsenparenchym ersetzendes Fettgewebe. Bei Ceelen (55) war das Organ kaum als Schilddrüse zu erkennen. Neuhaus (98) schreibt von einem »fast völligen Schwund normalen Schilddrüsengewebes und chronisch

entzündl. Granulationsgewebes«. Simmonds (30) betont in seinem Fall, daß trotz hochgradiger Atrophie der Schilddrüse klinisch kein Myxödem vorhanden gewesen war. Abrikossow (36) fand einen völligen Schwund der Schilddrüsenelemente, Gefäßneubildungen, produktive Arteriitis in den größeren Gefäßen und Fettzellbildung inmitten des Bindegewebes. In Hunt's (37) ausführlicher Beschreibung werden Follikelschwund mit Lymph- und Plasmazellanhäufung, die Beziehungen zu den Blutgefäßen erkennen lassen, erwähnt. Aus diesem Grunde wurden diese Veränderungen als entzündlich angesehen. Dasselbe nimmt Borberg (56) bei seinen Myxidiotie-Schilddrüsen an, die »beinahe total zu Bindegewebe verwandelt waren.« Die Follikel sind ebenfalls von Lymphozyten und Plasmazellen umgeben. Spezifische Gefäßwandveränderungen waren bei seinen Fällen nicht zu finden. Ähnliche Befunde ergaben die Fälle von Myxidiotie, die Abraham (92) und Wendenburg (93) beschrieben haben.

Es ist verständlich, daß die pathogenetische Klärung der Befunde umso schwieriger und unsicherer wird, je weiter die Sklerose fortgeschritten ist. Das Endresultat einer Atrophie — gleich welcher Ursache — ist ein mehr oder weniger zellreiches Narbengewebe ohne für den vorausgegangenen Prozeß charakteristische Zeichen. Glücklicherweise waren trotz der weit fortgeschrittenen Zerstörung noch etliche interessante Befunde zu erheben gewesen.

Für die Beurteilung dieser mikroskopischen Befunde war es zunächst wichtig festzustellen, wieviel von ihnen auf einfache Altersveränderungen zu beziehen waren. Wegelin (14) bringt im Handbuch der pathol. Anatomie eine ausführliche Zusammenstellung der als Altersveränderungen der Schilddrüse erhobenen Befunde mit reichhaltiger Literaturangabe, die von Borberg (56) und von Clero (57), der »die Schilddrüse im hohen Alter« genau untersucht hat, noch um einige Autorennamen bereichert wird. Von den für unseren Fall wichtigen Schilddrüsenveränderungen sind folgende zu nennen:

An den Follikeln: Kolloideindickung und -basophilie, Degeneration von Plasma (Quellung) und Kern (abnorme Größe, Pyknose) Vermehrung der Lipoidsubstanzen und fetthaltigen Pigmente im Plasma, Einbuße an Regenerationskraft.

Am Bindegewebe: Verbreiterung der interlobulären Septen, Lymphozytenansammlung in Form kleiner Häufchen.

An den Gefäßen (nach den Untersuchungen von Jores (58) Intimaverdickung mit Aufspaltung der elastica interna und Zellknospen des Endothels als Arterienveränderungen. Bei den Venen wurden Zellknospen nur einmal beobachtet.

De Quervain (22) schreibt: »Man trifft in höherem Alter nicht selten Schilddrüsen mit Vermehrung des Bindegewebes und kleinen vielfach kolloidfreien Bläschen. Wo Kolloid vorhanden ist, da ist es mit Vorliebe mit Haematoxylin färbbar und bisweilen geschichtet. Das häufige Vorkommen dieser Veränderung in höherem Alter ganz unabhängig von den pathol. Antecedentien der betreffenden Individuen erlaubt uns mit Wölfler, Orth u. a. solche Drüsen als senil verändert zu bezeichnen.«

Um selber eine Vorstellung von den Altersveränderungen zu bekommen, wurden von der Schilddrüse eines 82 jährigen Mannes Präparate angefertigt und nach den oben erwähnten Methoden gefärbt. Außerdem wurden Fettfärbungen mit Sudan III und Lipoidfärbung mit Nilblausulfat ausgeführt. Dabei haben sich noch folgende Befunde ergeben. Bei der Plasmazellfärbung nach Unna-Pappenheim waren neben Lymphozyten auch einzelne Plasmazellen festzustellen. Auch die Endothelzellen zeigten teilweise eine Rotfärbung ihres Plasmas und Übergänge zu den freien abgerundeten Zellformen. Die Follikel waren oft auffallend groß, das Kolloid mit basophiler Tendenz nahm die Fibrinfärbung stark an, das Epithel zeigte große Neigung zu Desquamation. Durch breite an elastischen Fasern reiche Bindegewebszüge war das Parenchym in Läppchen eingeteilt, zu denen immer mehrere Follikel gehörten. Schleim-

substanzen waren färberisch nicht nachzuweisen. Die von Erdheim (94) studierten Fettpigmente, die eine auffallende Beziehung zum Lebensalter zeigen (Erdheim) waren bei Färbung mit Nilblausulfat sehr deutlich zu sehen. Sie waren dem Alter entsprechend sehr umfangreich. Zusammenfassend können wir also feststellen, daß die bei Fall 1 geschilderten Schilddrüsenveränderungen im wesentlichen nicht als durch das Alter bedingt aufgefaßt werden können. Es fehlt die Basophilie des Kolloids, es fehlt eine deutliche Septenbildung. Die Veränderungen der Kapillaren und Venen sowie die hochgradigen Aufbaustörungen der Arterien, ganz abgesehen von den schweren Parenchymverlusten und Rundzellinfiltrationen passen nicht in das anatomische Bild der Altersschilddrüse, wenngleich die endokrine Belastung durch das Alter ätiologisch eine bedeutsame Rolle gespielt haben mag. Umgekehrt können wir aber mit gewisser Wahrscheinlichkeit daraus schließen, daß es sich um einen Prozeß handelt, der vor mehreren Jahren begonnen und langsam immer weiter um sich gegriffen hat.

Es hat eine gewisse Wahrscheinlichkeit für sich, die Gefäßveränderungen der Schilddrüse mit der schweren Atherosklerose im übrigen Kreislaufsystem in Verbindung zu bringen, was allerdings in der durchmusterten Literatur als kausaler Faktor nirgends stärker betont wird. Wenn Ord (1) und Mahomed (38) obliterierende Arteriitis und bindegewebige Umwandlung der Kapillarwand als nahezu typisch für Myxödem ansehen, was auch mit den Befunden von Abrikossow (36) Shaw (47) u. a. übereinstimmt, ist bei so zahlreicher Kombination von Arteriolosklerose und Myxödem der Schritt, der ersteren ätiologischen Bedeutung beizumessen und sie nicht rein akzidentell aufzufassen, kein gar großer. Dazu kommt noch, was auch Abrikossow erwähnt, die kompensatorische Gefäßneubildung, eine Erscheinung, die den Gefäßen besondere Bedeutung verleiht. Dürfen wir weiterhin noch für die Atherosklerose — und hier öffnet sich der Blick auf die hypothyreotische Konstitution als bereits gezeichnetes Grundelement der Pathogenese —

die Thyreoidea mitverantwortlich machen, so zeigt sich uns ein circulus vitiosus, der die hochgradige Atrophie um so verständlicher macht.

Wenn wir in der Vorgeschichte auf Schilddrüsenschädigungen nachsehen, finden wir die Angabe einer Entfettungskur vor 5 Jahren. Es hat nun wenig Wert, die Untersuchungen über die Jod- und Thyreoidinwirkung auf die Schilddrüse einzeln aufzuführen. Aus allen geht hervor, daß sie zu einer Leistungssteigerung der Schilddrüse, bei Jod im Sinne der Exkretionsphase nach Paal und Kleine, klinisch zum Bild der Thyreotoxikose führen. Wegelin schreibt, daß Jod in seltenen Fällen über das Bild einer Thyreoiditis ein Myxödem verursacht hat. Bei unserem Falle ist diese Erklärung unwahrscheinlich, weil bei Lipomatose mehrfach u. a. von Schittenhelm (59) von einer günstigen Wirkung des Jods berichtet wird. Weiß (50) schreibt sogar von einer Thyreoidinsucht bei Kombination mit Lipomatose und Oedem. Ein anderer Schilddrüsenschaden ist nach Breitner (61) in den Kälteeinflüssen zu suchen, denen Herr G. als Jäger in besonderem Maße ausgesetzt war. Kenyon (62) sah als Kältefolgen Parenchymveränderungen, die der Exkretionsphase entsprechen.

Von weiteren Schilddrüsenschädlichkeiten sind Nikotin und Alkohol neben psychischen Exaltationen zu nennen. Der Alkohol, der ebenso wie Phosphor vor allem das Parenchym der Schilddrüse schädigt, kommt mangels anamnestischer Angaben nicht in Betracht. Dagegen erscheint der anamnestisch bekannte Nikotinabusus ätiologisch von großer Bedeutung zu sein. Die von Jores (58) genau studierten, auf die Arterien allein beschränkten, hinsichtlich ihrer Aetiologie ungeklärten, für die Schilddrüsen charakteristischen Gefäßveränderungen weisen auf eine besonders starke Beanspruchung der Arterien in der Schilddrüse hin. Diese Frage hellt sich mit einem Schlage auf, wenn wir die Durchblutungsverhältnisse erwägen. Die Schilddrüse wird in der Minute von der 6 fachen Gewichtmenge Blut durchströmt, das heißt es kommt auf 100 gr Schilddrüse jede Minute

Fettgewebe, Gefäße, Bindegewebs-Septen, Reste des Parenchyms,
Sclerosiertes spezifisches Gewebe.

600 gr Blut. Zum Vergleich soll die Durchblutung anderer Organe herangezogen werden. Es wurden pro 100 g Gewebe für das Gehirn 140 g, für die Leber 60 g, für den Skelettmuskel in Ruhe nur 12 g Blut festgestellt. Eine ähnlich starke Durchblutung wie die Schilddrüse hat die Nebenniere mit 700 g Blut pro Minute. Doppelt soviel und noch mehr erhält das bestdurchblutete Organ des Körpers, die Niere. Wie schwerwiegend bei so stark beanspruchten Gefäßen eine durch Nikotin hervorgerufene Innervationsstörung der Gefäßnerven zumal bei bestehendem Hochdruck sein muß, ist unschwer zu verstehen, weit schwerer dagegen, warum nicht noch häufiger arteriosklerotische Befunde an der Schilddrüse erhoben worden sind. Es scheint also damit nur eine Basis gegeben zu sein, auf der andere Schädlichkeiten erst die organische Veränderung aufbauen. Zu den Studien über der Arteriosklerose wird gewöhnlich die Niere benutzt, die bei ihrer starken Durchblutung und ihrem eigentümlichen Aufbau für solche Studien wie kein anderes Organ geeignet ist. Frl. Schmidtmann beobachtete nach Cholesterinfütterung (63) bei den an Schrumpfniere erkrankten Tieren in der Milz spärlich entwickeltes lymphatisches Gewebe, Atrophie und Zellarmut der Pulpa mit fast völligem Fehlen der Cholesterinphagozyten sowie arteriosklerotische Veränderungen der Follikelarterien und sie konnte in konsequenter Fortführung dieser Beobachtung bei milzexstirpierten Ratten bei einseitiger Eiweiß-, Lezithin- oder Cholesterinfütterung über eine Erweiterung der Arterien, Venen und Kapillaren mit Rundzellinfiltrationen und trüber Parenchymschwellung eine Intimaverdickung mit Lipoidablagerung der Arteriolen sowie eine Arteriosklerose der Aorta erreichen. Wenn diese Rattenversuche — ähnlich der klinisch begründeten Bienstock'schen (23) Auffassung der essentiellen Hypertonie als chron. Eiweißvergiftung — auf die Verhältnisse beim Menschen nicht ohne weiteres übertragbar und diese Feststellung für unseren Fall nicht direkt verwertbar sind, so zeigen sie doch, wie kompliziert die Verhältnisse liegen und wie durch übermäßige organfremde Eiweißzufuhr bei ge-

schwächter Abwehr arteriosklerotische Prozesse hervorgerufen werden können.

Der nächste Schritt zur parenteralen Eiweißtoxikose führt bereits zum Grenzgebiet der Entzündung, ins Gebiet der allergischen Reaktionen, als deren Hauptvertreter der Rheumatismus gilt. Nach Rössle (24) hat sogar »der Begriff des Rheumatismus in der größeren Gruppe der allergischen Erkrankungen aufzugehen«. Da die Frage des rheumatischen Infekts im Anschluß an die Entzündungsätiologie besprochen werden soll, wird an dieser Stelle nur auf einige allergische Gefäßreaktionen hingewiesen. Obgleich diese Befunde an der Niere erhoben worden sind, so lassen sie doch auf die ähnlich durchblutete Schilddrüse Rückschlüsse zu. Masugi Matato (64) berichtet im Jahre 1934 über experimentelle Glomerulonephritis durch ein spezifisches Antinierenserum. Doch bereits im Jahre 1930 hatte Prof. Jelin (Odessa) durch parenterale Einführuug von antigenem Eiweiß neben örtlichen Entzündungserscheinungen an Gefäßen und Bindegewebe eine langsam sich entwickelnde Glomerulonephritis festgestellt. Wenn man nun nach Volhard (66) diese Glomerulonephritis als Folge einer rhythm. spastischen Kreislaufstörung der Präkapillaren annimmt, die später in eine Präsklerose übergeht, so erkennen wir hier eine Möglichkeit die gefundenen arteriolosklerotischen Prozesse zu erklären als einer heterochthonen Eiweißintoxikation in einem durch Gifte oder funktionelle Überlastung örtlich geschädigten Kreislaufgebiet. Auf eine andere Möglichkeit weist Jäger (67) hin, der Arteriolosklerose auch für Ausheilungsform einer rheumatischen Gefäßerkrankung, einer Periarteritis nodosa und einer Thromangitis obliterans hält. Darnach könnte die Arteriolosklerose als Folge einer autochthonen Eiweißintoxiakation angesehen werden bedingt durch einen infolge irgendwelcher Schädlichkeiten entstandenen Gewebszerfall. Zusammenfassend können wir zur Frage der arteriolosklerotischen Veränderungen sagen, daß offenbar allgemeine und örtliche Schädlichkeiten zu ihrer Entstehung notwendig sind. Bei der Frage nach der Wirkung der Gifte können wir wohl ihre

Mitwirkung beim Zustandekommen der schweren Veränderungen bestätigen, von ihrer Bedeutung aber können mangels charakteristischer Veränderungen keine Feststellungen gemacht werden.

Von vielen Autoren wurde als Aetiologie der Sklerose der Schilddrüse eine vorausgegangene Thyreoiditis angenommen entweder wegen der zahlreichen Rundzellinfiltrationen wie bei Borberg (56) oder wegen auffälliger Beziehungen der Rundzellen zu den Gefäßen wie bei Hunt (37). Wegelin verlangt eine ausgesprochene Gefäßbeteiligung. Selbstverständlich war auch in diesem Falle die Annahme einer infektiösen Aetiologie naheliegend. Zur Beurteilung dieser Frage ist es wichtig, die Eigentümlichkeiten der Schilddrüse sich vor Augen zu halten. Über die Lymphzellanhäufungen, die in geringerem Grade zum normalen Bild einer erwachsenen Schilddrüse gehören, ähnlich wie in der Nebennierenrinde, soll am Schluß dieses Kapitels ausführlicher berichtet werden. Daneben ist es noch wichtig, die von Jores (58) beschriebenen Arterienveränderungen sowie die von Wegelin (14) betonte Seltenheit thrombotischer Veränderungen der Gefäße nicht außer Acht zu lassen. Nur bei toxischer Thyreoiditis fand sie de Quervain häufig.

Die Thyreoiditis wird von de Quervain (22) in infektiöse und toxische Thyreoiditis untergeteilt. Die toxische Form, die in schweren Fällen auch zu Schilddrüsenatrophie führen kann, ist leicht auszuschließen, da sie nach de Quervain meist durch Thrombosen ausgezeichnet ist. Experimentell konnte dieser dabei in verschiedenen Graden Veränderungen der Gefäße, des Parenchyms und des Kolloids feststellen, jedoch nie solche des Bindegewebes.

Von den Infekten scheiden nach Anamnese und mikroskopischem Befund die akuten und chronisch eitrigen Formen aus. Es bleiben darnach noch übrig die bekannten chronischen Infektionskrankheiten: Lues, Tuberkulose, die eisenharte Struma Riedel und rheumatische Infekte, die besonders Wegelin als Ursache vieler unklarer erworbener Myxödemfälle vermutet.

Die Annahme einer Tuberkulose ist nach der Anamnese

und dem negativen Befund an den übrigen Organen unwahrscheinlich. In dem beschriebenen Fall käme nur in Betracht die unspezifische und die miliartuberkulöse Form, die mikroskopisch in der Schilddrüse nicht mit Sicherheit erkannt werden kann, da nach Fergusan (68) durch die bei Schilddrüsengewebszerfall frei werdenden Stoffe tuberkelartige Gebilde entstehen. Ganz entsprechend verhält es sich mit der Frage nach der Lues. Auch hierfür haben wir weder anamnestisch noch nach dem Obduktionsbefund irgend einen Anhaltspunkt. Sie führt nach Buschke und Jost (69) meist zu pluriglandulären Insuffizienzerscheinungen und zu interstitiell-fibrösen oder gummösen Organentartungen. Die in unseren Präparaten gefundene Fibrose entspricht den Gefäßobliterationen und nicht einer interstitiellen Fibrose. Schließlich fehlen auch die luetischen Gefäßveränderungen. So bleiben von den Infekten noch die Struma Riedel und der rheum. Infekt. Es wurden in der Literatur eine Reihe dieser Erkrankungen durchgesehen. Für die Struma Riedel ist nach Wegelin (14) typisch eine stark produktive Entzündung mit ausgedehnter Bindegewebswucherung, sarkomähnlichen Fibroblastmassen, Lymph- und Plasmazellanhäufungen diffus oder herdförmig, teilweise mit Keimzentren versehen- ohne auffallende Gefäßbeteiligung. Silatschek (70) schreibt von einer »buckelig verdickten« Intima, Heineke (71) von einer buckelig verdickten Intima mit Vakuolisierung der Zellen. Reist (72) fand »in einigen größeren Venen Verdickung der Intima manchmal bis zur völligen Obliteration, ferner Infiltrationen der Wandung mit Lymphozyten und Plasmazellen«. Da die Gefäßveränderung in unserem Fall besonders das Gebiet von den kleinen Arterien bis den Kapillaren betroffen hat, die Bindegewebsveränderungen anderer Art sind und auch die Schmerzhaftigkeit der eisenharten Struma anamnestische Spuren hinterlassen hätte, glaube ich auch diese Entzündungsform ablehnen zu können.

Frédéric Roulet (73) beschreibt bei seinen Fällen mit chron. Thyreoiditis, bei denen »das Bild einer gewöhnlichen Thyreoiditis wie sie Reist (72) eingehend beschrieben hat, mit Zer-

störung der Bläschen durch sehr zahlreiche Rundzellherde, welche zuerst die verbreiterten ödematös gequollenen Septen durchsetzen« bestand, eigenartige Gefäßbefunde. Die kleineren Venen »zeigen eine hochgradige, sämtliche Wandschichten durchsetzende Infiltration von Lymph- und Plasmazellen, die die elastischen Fasern der Media aufsplittern und zerstören«. Darnach entwikkelt sich ein von der Adventitia ausgehendes Granulationsgewebe, das in das Lumen durchbricht und dieses verlegen kann, ohne daß vorher eine Thrombose stattgefunden hat. Bei den Arterien waren perivaskuläre Infiltrate, die durch die Gefäßwand in das Lumen vordrangen, zu sehen. Auf Grund dieser Gefäßbefunde nahm Roulet »trotz der neg. Wa. R.« Lues als Ursache an.

Bemerkenswert ist die Übereinstimmung der obigen Schilddrüsenbefunde, der »ödematös gequollenen Septen mit Fibroblastenwucherung und Rundzellinfiltrat neben dem eigentümlichen Befallensein besonders der kleinen Gefäße und Kapillaren« mit den von Rössle (24) und seinen Schülern Roulet (74) Klinge (75) von Jäger (67) und von Gröcke (76) beschriebenen rheumatischen Gewebsbild. Leider ist in der Myxödemliteratur das Bild der rheumat. Thyreoiditis in ihren verschiedenen Stadien noch nicht beschrieben, obschon Wegelin die innigen Beziehungen zwischen Thyreoiditis simplex und Polyarthritis rheumatica betont und letzterer auch primär ätiologische Bedeutung zugeschrieben hat. Dagegen sind Schilddrüsenschädigungen bis zu schwerer fibröser Atrophie nach Angina, Polyarthritis rheumatica und dergleichen häufig festgestellt worden. Verga (77) fand bei 31 Fällen von rheumatischer Endocarditis in 66,6 % Parenchymdegenerationen und entzündliche Stromaveränderungen. Bei 12 Fällen waren Aschoff'sche Knötchen vorhanden. Er konnte auch experimentell durch Injektion von Rheumatikerblut bei Meerschweinchen vereinzelt entzündliche Schilddrüsenveränderungen und Histiozytenwucherungen erzielen. Aubertin und Pascano (78) berichten über lésions thyroidiennes dans le rheumatisme chronique. Hirsch (79) stellt in

seinem Handbuch der inneren Sekretion fest, daß bei diffuser Thyreoiditis häufig Polyarthritis zu finden ist. Halle (80) konnte die ätiologische Bedeutung der Angina experimentell dadurch beweisen, daß nach Tonsillektomie in 13 Fällen eine Struma sich zurückbildete und in 62 Fällen eine vorhandene Struma sich in wenigen Tagen verkleinerte. Schließlich sind auch von Simmonds (30) 2 schwere Schilddrüsenatrophieformen nach schwerer monatelanger Polyarthritis und von Marfan (81) ein Myxödem nach Angina und Gelenkrheumatismus beschrieben worden, auch der Fall Mahomeds (38) könnte hier angeführt werden, um den ätiologischen Zusammenhang sicherzustellen. Aber in dem beschriebenen Fall wird doch von keiner Polyarthritis berichtet und es finden sich makroskopisch keine rheumatischen Veränderungen an den übrigen Organen! Der Einwurf ist sicher schwerwiegend, doch gewinnt die Möglichkeit der rheumatischen Aetiologie an Wahrscheinlichkeit, wenn wir mit Rössle und Klinge (75) die Grenzen des rheumatischen Geschehens erweitern und verschiedene Typen des rheumatischen Geschehens unterscheiden:

1. den polyarthritischen Typ
2. den visceralen Typ, zu dem besonders der Herz-, Aorta- und der Serosatyp gehören.
3. den peripheren Typ mit dem Befallensein von Gelenken, Muskeln, Sehnen und Nerven.

Daneben bietet der Zerstörungsprozeß in den Tonsillen noch einen Anhaltspunkt für die Annahme einer rheumatischen Veränderung.

Am meisten gaben aber einige merkwürdige Befunde der Schilddrüse Anlaß, an eine wesentliche Beteiligung rheumatischer Vorgänge bei der Pathenogenese zu denken. Vor allem auffällig ist die Erweiterung und Füllung sämtlicher vorhandener Blutkapillaren, soweit diese durch narbige Veränderungen nicht daran verhindert waren. Dieser von Rössle (27) als chronisch paralytische Hyperämie gedeutete Befund beschrieb dieser

bei der von ihm zum rheumatischen Formenkreis gerechneten endophlebitis hepatica und wird auch sonst häufig bei allergischen Prozessen gefunden Jelin (71). Auch die eigentümlichen Intima- und Endothelveränderungen werden von Rössle bei den rheumatischen Gefäßveränderungen beschrieben: die subendotheliale fibrinoide Entartung, die Nekrose der Endothelzellen. Bei der Untersuchung der endophlebitis hepatica fand er Endothelvermehrung in Form spinngewebsartig die Lichtung verschließender Membranen, dazwischen Fibrin und krümelige Massen. Den Schlußstein bilden obturierende Thromben. Bei der Schilddrüse sind wie bereits erwähnt Thrombenbildungen sehr selten und nur bei toxischer Thyreoiditis von de Quervain häufiger gefunden worden. Auch in unserem Falle waren sie nicht festzustellen.

Zum Schluß muß noch zur Frage der Lymphozytenherde Stellung genommen werden. Dieselben sind immer schon den Untersuchern aufgefallen und von den früheren Untersuchern häufig mit der Stellung der Schilddrüse im thymolymphatischen System in Zusammenhang gebracht worden. Es war angenommen worden, daß die Schilddrüse unter diesen Umständen als Lymphbildungsort in Betracht kommen könne. Diese Ansicht konnte aber durch Untersuchungen von Wegelin, Simmonds und v. Werdt (88) die bei reinem status lymphaticus in der jugendlichen Schilddrüse keine Lymphozyten fanden, abgelehnt werden. Aus verständlichen Gründen wurden die Rundzellen auch häufig als Indizien für eine Entzündung angesehen z. B. von Borberg (38). Hunt (59) hielt die perivaskuläre Anordnung für bedeutsam bei der Frage: entzündlich oder nicht. Dagegen konnte Simmonds (31) auf Grund genauer Untersuchungen feststellen, daß »weder die perivasculäre Anordnung der Lymphozytenansammlung noch das Auftreten von Plasmazellen innerhalb der Herde als Beweis für das Vorhandensein einer Entzündung gelten dürfen.«

Die den Schilddrüsenbefunden ähnlichen und auch häufig gleichzeitig beobachteten, als thyreosuprarenale Erkrankung be-

zeichneten, mit Lymphozytenanhäufungen einhergehenden Veränderungen der Nebennierenrinde (Omelskyj (89), Rössle (24), Sternberg, Oberndorfer, Göntz, Kreibig) haben innere Beziehungen zwischen beiden Erkrankungen vermuten lassen. Die Ursache der Nebennierenveränderungen sahen die Erstbeschreiber Costa-Antonio (90) in einer Altersveränderung. Soôs und Ethel Riszkó (91) wiesen die Abhängigkeit von Parenchymschäden und Paunz (21) den Zusammenhang mit dem reticulo-endothelialen System nach. Interessant ist nun, daß von vielen Autoren ein Zusammenhang zwischen diesen Nebennierenveränderungen und der Infektionsabwehr angenommen wird. Dietrich (20) hält die Nebenniere für den Ort der Reaktion gegen Schädigungen infektiösen und toxischen Charakters. Goldzieher (92) schreibt ihr die Funktion des »Arretierens und Paralysierens schädlicher Stoffe« zu. Soôs und Ruszkó sehen in der Rundzellbildung »eine Folge der Toxikose und eine Wirkung der Toxikose bei der entgiftenden Funktion der Nebenniere.« Aschoff (101) stellt lediglich einen Parallelismus zwischen Lipoidschwund und Toxinbildung fest.

Köhler (94) berichtet über Fälle von Nebennierenrindenatrophie mit und ohne Schilddrüsenveränderungen und glaubt experimentell eine innere Zusammengehörigkeit der Veränderungen beider Organe ablehnen zu können. Auf jeden Fall weisen das gehäufte gleichzeitige Vorkommen beider Erkrankungen, die Ähnlichkeit der Organveränderungen darauf hin, daß auch bei der Schilddrüse die Möglichkeit einer aktiven Rolle bei der Infektabwehr ins Auge zu fassen ist. Es ist dies übrigens eine Ansicht, zu der schon vorher Blum und besonders französische Autoren, wie oben erwähnt, von anderen Beobachtungen aus gekommen waren. Im Vorhergehenden sollte die Frage einer für den Organismus bedeutungsvollen Aufgabe der Lymphozyten in der Schilddrüse skizziert werden; im Weiteren wird es sich nur mehr um rein örtlich reparative Aufgaben handeln.

Die Lymphozytenherde finden sich nach Simmonds (31)

ab 3. Lebensjahrzehnt in 5% der Fälle und erreichen ihr Maximum im 6. und 7. Jahrzehnt. Es handelt sich meist um kleine Lymphozyten mit vereinzelten Plasmazellen und in 30% mit einem Keimzentrum. Ihr Sitz ist entweder interlobär in der Gegend der Gefäße oder intralobär, die Bläschen auseinanderdrängend. Als Entstehungsursachen kommen in Betracht:

1. Entzündungen jeder Art, toxisch und infektiös. Ob sie dabei als Ausdruck einer Abwehr angesehen werden dürfen, ist fraglich.
2. Funktionssteigerungen. So finden sie sich nach Jodmedikation, Injektion von Hypophysenvorderlappenextrakt (von Thurston bei Tauben experimentell festgestellt). Auch Basedow kann in diese Gruppe gerechnet werden.
3. Druckatrophie (bei Strumen, Kreislaufstörung).
4. Andere Atrophieformen: Anaemie, Inanition.

Werdt (88) sieht als letzte Ursache der Lymphozytenbildung der Schilddrüse eine Gewebsatrophie an. Mit dieser Annahme lassen sich auch die angeführten 4 Punkte zwangslos vereinigen. Einen tieferen Einblick scheinen die Befunde Ferguson's (74) zu gewähren, der durch Injektion von Schilddrüsengewebsextrakten mit Aether und Alkohol tuberkelähnliche Strukturen erzeugen konnte. Auch die Schilddrüsentransplantationsbefunde Tureen's (96) können hier angeführt werden, der an der Grenzschicht bei jüngeren Individuen mehr lymphozytäre, bei älteren mehr zirrhöse Gewebsreaktion fand und diesen Unterschied auf einen verschieden schnellen Gewebszerfall bezog.

Abschließend können wir also feststellen, daß es sich bei dem beschriebenen Fall um ein erworbenes Myxödem handelt, das auf einer der Asthenie verwandten Konstitutionsform aufgebaut, durch eine Reihe von Schädlichkeiten, die in ihrer Einzelwirkung nicht näher abzugrenzen sind, über arteriosklerotische und wahrscheinlich auch rheumatische Prozesse zu

schwerster Schilddrüsenatrophie entwickelt, schließlich in dem für diese Formen typischen Alter von 50—60 Jahren plötzlich zum Ausbruch kam, um unaufhaltsam innerhalb weniger Jahre ad exitum zu führen.

Während also im 1. Fall bei der Frage nach der hereditären Krankheitskomponente lediglich eine zu Myxödem disponierende Konstitution festzustellen gewesen war, finden wir im 2. Falle bedeutendere vererbte Schilddrüsenschäden. Aus der Krankengeschichte, die mir freundlicherweise von der 2. med. Klinik München überlassen worden ist, entnehmen wir folgendes:

Anamnese: Die Mutter starb an Wassersucht, von den Geschwistern sind sämtliche Kropfträger, aber angeblich gesund. Nur Pat. hatte keinen Struma. Daß dies kein bonum, sondern ein malum war, ist aus den früh auftretenden Schilddrüseninsuffizienzerscheinungen zu erkennen. — Noch mit 6 Jahren bestand die Gliederkrankheit (Rachitis?). In der Schule kam sie nicht mit. Mit 18 Jahren hatte sie Wassersucht — zur Zeit der 1. sexuell-endokrinen Umwälzung. — Später stellten sich häufige Kreuzschmerzen ein, vor 5—6 Jahren rheumatische Gliederschmerzen. Seit 3 Jahren besteht Menopause — 2. sexuell-endokrine Umwälzung. — Seither treten bei der Arbeit Herzklopfen und Dyspnoe, abends Beinschwellungen auf. 8 Tage vor Klinikaufnahme hatten sich heftige, besonders die Gelenke befallende rheumatische Schmerzen eingestellt.

Befund: 51 jährige, kleine, magere Spülerin von rachitischem Körperbau. Haut schlaff, in großen Falten abhebbar. In der Achselhöhle größeres, nicht druckempfindliches Paket miteinander verbackender Drüsen. Kleine Drüsen in der Supraclaviculargrube. Gebiß fehlend, durch Zahnprothese ersetzt. Rachen nicht gerötet, rechte Tonsille etwas zerklüftet. Trachea ziemlich nackt. Schilddrüse nicht zu fühlen. Der Thorax sitzt hinten dem Becken auf. Processus xiphoides gespalten, Bronchialatmen

über beiden Lungenunterlappen besonders rechts. Keine Rasselgeräusche. Herzgrenzen nach rechts um 4 cm verbreitert, Spitzenstoß etwas vordrängend. Systolisches Geräusch über allen Ostien. p2 = a2. Aktion regelmäßig 84/Min. R. R. 100/60. Unterer Leberrand 4 Querfinger unterhalb des Rippenbogens. Sonst ist kein pathol. Befund im Abdomen zu erheben.

Extremitäten: Schmerzen bei extremen Bewegungen im Schulter-, Ellbogen- und Kniegelenk ohne klinische Entzündungserscheinungen. Unförmige Schwellung beider Hände Unterschenkel und Füße. Pedes plani. Die Gelenkbeschwerden bessern sich etwas unter Salizylgaben. Die Oedeme zeigen sich gegen die üblichen Diuretica Salyrgan, Harnstoff und liquor kalli acetici resistent. Nach Thyreoidingaben mit Salyrgan wird reichlich Flüssigkeit ausgeschieden. $3^1/_2$ Wochen nach Klinikaufnahme waren bronchopneumonische Herde klinisch und röntgenologisch nachzuweisen, nach $6^1/_2$ Wochen trat eine Angina auf mit hohen Temperaturen. der die Kranke innerhalb weniger Tage erlag. Der Blutdruck war von 120/70 auf 90/40 abgesunken. Interessante Veränderungen wies die öftere Untersuchung des weißen Blutbildes auf. Die Leukozyten sanken in den ersten 2 Wochen von 8000 auf 4800/cmm. Die eosinophilen Leukozyten stiegen stetig von Woche zu Woche von $2\,\%$ auf $7\,\%$, $11\,\%$, ohne daß im Stuhl Parasiten nachzuweisen waren. Die Lymphozyten fielen von $32\,\%$ auf $20\,\%$, dann auf $15\,\%$ mit $5\,\%$ Monozyten ab, um in der 4. Woche auf $25\,\%$ wieder anzusteigen. Außerdem fand sich ab 1. Woche eine Linksverschiebung mit $19\,\%$ stabkernigen Leukozyten. Der Grundumsatz zeigte bei Klinikaufnahme eine Erhöhung um $24{,}4\,\%$, 5 Wochen später eine Erhöhung um $40{,}1\,\%$ der Norm auf. Das E. K. G. zeigte in allen Ableitungen so kleine Ventrikelkomplexe, daß sie mit Sicherheit nicht zu beurteilen waren.

Daß bei klinisch so deutlichem Myxödem der Grundumsatz erhöht war, beweist, mit welcher Zurückhaltung dieser selbst bei der Myxödemdiagnose zu verwerten ist. Bei der Betrachtung

des geschilderten Krankheitsbildes drängen noch folgende Eigentümlichkeiten vor, die auch Hertoghe (30) in sein Krankheitsbild der Hypothyreoidie benigne chronique eingebaut hat: Das Dominieren rheumatisch-statischer Beschwerden, die Beziehung zu den sexuell-endokrinen Umwälzungen, die Leberveränderung mit Neigung zu Steinbildung und die geschädigte Infektabwehr. Auf die Veränderungen im Blutbild, die in vorliegendem Falle mit Entzündungsprozessen in der Lunge, an den Tonsillen und im retropharyngealen Gewebe parallelgehen, kann nicht weiter eingegangen werden. Es sei daher auf die ausführliche Arbeit von Reckzeh 97 und von Schermann (98) bei endemischem Kropf verwiesen.

Die Obduktion ergab dieselben Hautveränderungen, die schon in der Klinik festgestellt worden waren. Die Haut ist trocken, schilfernd, in Falten abhebbar.

Die Schilddrüse ist ziemlich klein und derb-fibrös. Auf dem Schnitt sind zahlreiche kleine Kolloidknötchen bis zu kirschkerngröße zu erkennen. Die Kapsel ist derb. Die Größe 5,5 : 7,5 : 2,0

Die Hypophyse weist eine Vorbuchtung des vorderen Drüsenlappens auf. Der Hinterlappen schließt sich halbmondförmig an. Die Größe: 1,1 : 1,6 : 1,0

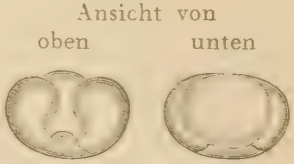

Das Pankreas ist von normaler Körnelung und Konsistenz
Die Nebennieren zeigen keine auffallenden Merkmale.

Größe: rechts, halbmondf. 5.2 : 2,3 : 1,2; linke, dreieckig 7 : 5,4 : 5 Tiefe 1,2 cm.

Die Ovarien sind fibrös entartet, von derber Konsistenz. Größe 2,6 : 2,1. Retropharyngeale Abszesse bis zur Mitte des

Mediastinuns hinabreichend nach angina lacunaris. Kroupöse Pneumonie der Unterlappen, Oedem der Oberlappen. Pleuraexsudat von spez. Gewicht 1020. Braune Atrophie des Herzmuskels. Intima glatt. Stauungsorgane. Die Leber ist groß und derb. Pigmentstein in einem Cysticusdivertikel. Uterus atrophisch mit Schleimhautpolyp. Gefäße o. B. Gehirn o. B.

Zur mikroskopischen Untersuchung kamen die Thyreoidea, Parathyreoidea, Hypophyse, Pankreas und Ovarien. Es wurden die Färbemethoden wie bei Fall 1 angewandt. Außerdem wurden Fett- und Lipoidfärbungen nach Lorain Smith Dietrich, mit Nilblausulfat und Sudan III angefertigt sowohl bei der Schilddrüse als auch bei den übrigen Blutdrüsen. Das Schilddrüsengewebe wurde an verschiedenen Stellen untersucht und dabei folgender Befund erhoben:

Bei schwacher Vergrößerung bietet die Schilddrüse den Eindruck einer acinösen Drüse. Breite Gefäß- und zellreiche Bindegewebsstreifen teilen die Gesamtdrüse in einzelne Drüsenläppchen zuweilen auch in einzelne Follikel auf. Die Drüsenläppchen sind teils aus gleichartigen, teils aus verschieden großen und verschieden gebauten Follikeln zusammengesetzt. Bei den Follikelzellen sind alle Übergangsformen von platten bis zylindrischen Formen zu sehen. Die Kerne sind stellenweise besonders bei den Follikeln, die durch bläuliche Färbung des Kolloids und Fett- und Lipoidreichtum der Follikelzellen als gealtert gekennzeichnet sind, pyknotisch verändert. An anderen Stellen der Präparate sind auch ähnlich wie in Fall 1 gequollene Zellkerne umgeben von Kolloidschollen und Rundzellen zu finden. Die größten Zellunterschiede sind an den großen Follikeln zu sehen. Da kommt es nicht selten vor, daß auf der einen Seite Zelluntergang mit Rundzellansammlung zu finden ist, auf der anderen durch Wucherung der Follikelzellen Epithelknospen gegen das Follikelkolloid sich vorbuckeln. An anderen Stellen werden die Follikel durch vordringendes Bindegewebe in zwei Bläschen abgeteilt. Der Follikelinhalt wird von rötlichem, seltener bläulichem, die Fibrinfärbung stark anneh-

menden Kolloid, in dem hin und wieder abgeschilferte Epithelzellen liegen, gebildet.

Die Schilddrüsenzirrhose, die diesen Läppchenbau bedingt, macht nicht den Eindruck einer einfachen Alterszirrhose, bei der die Läppchen gleichmäßig gebildet werden, sondern den einer knotigen Struma — hier ohne Vergrößerung der Gesamtdrüse. Die einzelnen Knötchen haben verschiedene Größe und durch expansives Wachstum, das Druckatrophie der kleineren Knötchenbildungen bewirkt, werden die kleineren Knötchen zu platten Gebilden umgeformt, die schalenartig die größeren Knötchen umgeben. Dementsprechend finden sich an derartigen Stellen die Gewebsveränderungen, die im Fall 1 bereits als Folgeerscheinungen der Atrophie bezeichnet worden sind: Parenchymdegenerationen, -desquamationen, pyknotische und karyolytische Kernveränderungen, Kerntrümmer mit Lymph- und Plasmazellanhäufungen und Kapillarreichtum als reparative Folgeerscheinungen, die so heftig sein können, daß abszeßähnliche Bildungen mit Gewebseinschmelzung entstehen. Den Abschluß dieser Prozesse bilden auch hier wieder Zirrhosen, die in ihrem Aufbau den Stempel ihrer Herkunft tragen. An anderen Stellen befinden sich Zellkomplexe, die an Follikelneubildungen denken lassen: von Epithelhaufen über Epithelringe, beginnende Kolloidbildung bis zu vollausgebildeten Follikeln in kapillarreichem Bindegewebe.

Auffälliger sind Follikelnester und solche Epithelstränge, die in dem lockeren Bindegewebe nahe der Kapsel liegen. Sie weisen eine erstaunliche Zellpolymorphie auf mit Bildung von mehrkernigen Riesenzellen. Sie scheinen in die Spalten des lockeren Bindegewebes hineinzuwachsen. Auch Zelldegenerationen mit all ihren Folgeerscheinungen finden sich hier. Fernerhin sind an einzelnen Gefäßen Verschlüsse des Lumens durch fibrinoide Massen mit dicht aufeinanderfolgenden Lymphozyten, stellenweise auch mit Zellmassen, die diesen Epithelzellsträngen ähnlich sehen, zu finden. Ein Einbruch der Zellhaufen in ein Gefäß war mit Sicherheit nicht festzustellen. Wir haben es

also hier mit einem Wachstumsexzeß zu tun, der im Zusammenhang mit den übrigen benignen Geschwulstbildungen in der Schilddrüse wohl zu verstehen ist. Dennoch läßt die anamnestische Angabe, da die Pat. im Gegensatz zu ihren Geschwistern trotz bestehender Insuffizienzerscheinungen der Schilddrüse nie eine Struma gehabt hat, an eine angeborene zu Exzeß disponierende Parenchymschwäche denken.

Eine besondere Besprechung erfordern noch Befunde, die an einem fast kirschgroßen Knoten erhoben werden konnten. Der Knoten ist umgeben von einer Kapsel, die aus einem Geflecht von kollagenen Fasern und elastischen Netzen besteht. Nach außen befindet sich »spezifisches« Narbengewebe. Auch innerhalb der Kapsel findet sich neben Follikelneubildungen »spezifisches« Narbengewebe hier allerdings eingebettet in hyaline homogene Massen mit Kalkablagerung. Auch außerhalb des Knotens sind Hyalinablagerungen an den Gefäßen, besonders an den Kapillaren. In diesem Knoten ist sie aber besonders stark ausgeprägt. Große Gefäße, Arteriolen, die an Zahl deutlich vermehrt sind vollkommen hyalinisiert und nur mehr die elastischen Systeme sind erhalten geblieben. Weite Bezirke dieses Knotens sind in verkalktes Hyalin verwandelt, in dem die Follikelzellen eingeschlossen und von der Wandung abgelöst sind. Eingeschlossene basophile Schollen sind wohl noch letzte Reste zugrundegegangener Follikel. In den von Hyalin freigelassenen Bezirken finden sich Follikel verschiedener Größe mit Polsterbildung und Einengung des Lumens durch Bindegewebssepten. Daneben sind wieder Follikelzerstörung mit allen Folgen zu sehen. Die größeren Gefäße sind meist durch Intimapolster in ihrem Lumen erheblich eingeschränkt entsprechend den Befunden, die Jores (63) an den Arterien der Struma gefunden hat.

Die Gefäße sind nur in den von der Atrophie befallenen Bezirken stärker verändert. Lediglich die Bindegewebsfasern der Adventitia bei den größeren Gefäßen sind in allen Teilen der Schilddrüse auseinandergedrängt. Abgesehen von der regionären

Hyalinisierung finden sich bei Arterien subendotheliale Lipoidablagerungen in der gewucherten Intima — bei Venen ist dies seltener zu beobachten. Hier wird eher eine Quellung der Intimaschichten deutlich, die Media der Arterien ist an einigen Stellen durch Auseinanderdrängung der elastischen Schichten spindelförmig aufgetrieben. Die Muskelzellen besitzen perinucleäre Lipoid- und Fetteinlagerungen. Bei der Färbung mit Methylviolett werden Intima und Media besonders intensiv blauviolett gefärbt. Dieser Befund beansprucht kein größeres Interesse, da die gleiche Affinität der Lipoidfärbung nach Lorain Smith Dietrich und mit Nilblausulfat zukommt. Das Bindegewebe, das unter der Kapsel und in größeren Zügen Fettzellen beherbergt, zeigt die gleiche Affinität zur Methylviolett und Lipoidfärbnng wie die Intima und Media der größeren Gefäße. Durch die Lorain Smith'sche Färbung werden die Fibrillen der kollagenen Fasern sehr schön dargestellt. Bei dieser Färbung fällt mehr noch, als bei der H.-E.-Färbung eine ungleichmäßige Tinktion der Bindegewebsfasern, sowie eine Aufsplitterung der Faserfibrillen und Vermehrung der Fibroblasten auf. Doch fehlen zellige Infiltrate, um in diesen Bindegewebsveränderungen mit Sicherheit rheumatische Veränderungen erblicken zu dürfen. In den Lücken zwischen den Bindegewebsfasern liegen amorphe, schlecht färbbare Massen, von denen Fettstäubchen und basophile Körnchen eingeschlossen sind. Schleimfärbungen mit Mucikarmin und Toluidinblau färbten diese fraglichen Massen nicht.

Die Nerven sind allgemein schwer verändert. Die Nervenfasern sind von ungleichmäßiger Dicke, erscheinen oft wie verquollen, die Kerne der Schwann'schen Scheide sind vermehrt. Die Veränderungen imponieren als Folgen einer Druckatrophie durch subperineurales Oedem. Rundzellen sind selten. Analoge Befunde beschrieb Schultz (54), nur fand dieser in dem subperineuralen Oedem fädige Mucinsubstanzen. Die Mucinbefunde sind jedoch so unregelmäßig, daß auf ihre Feststellung vorläufig noch kein Gewicht gelegt werden kann.

Bei der Hypophyse fällt ein enormer Blutreichtum auf. Die Gefäße sind maximal erweitert und strotzend mit Blut gefüllt, sodaß der 3. Teil des Präparates nur aus Blutgefäßen und ihrem Inhalt besteht. Bei den Drüsenzellen überwiegen Hauptzellen und eosinophile Zellen. Zwischen beiden gibt es alle Übergangsformen. Die eosinophilen Zellen werden gegen die Kapsel zu zahlreicher und sind zu Komplexen zusammengelagert. Die basophilen Zellen sind im wesentlichen auf einige Zellstränge in der Drüsenmitte beschränkt. Die Zwischendrüse wird vornehmlich von Hauptzellen gebildet. Den Schwangerschaftszellen ähnliche Formen wurden nicht beobachtet. In den Drüsenschläuchen des Zwischenlappens befindet sich ein schlecht färbbares Kolloid, das am besten noch auf Lipoidfärbung anspricht. Daneben gibt es im Vorderlappen zahlreiche kleine Follikel, deren Kolloid sich sehr stark mit Methylviolett färbt. Diese Follikel sind umsäumt von eosinophilen Zellen und Hauptzellen. Bei der H.-E.-Färbung färbt sich das Kolloid rot und wird umso bläulicher, je weiter man zum Zwischenlappen kommt. Diese Verhältnisse erinnern an die in der Schilddrüse, doch bringt die Fibrinfärbung in der Hypophyse nur eine geringe Kolloidfärbung zustande. An einigen Stellen sind die eosinophilen Zellen mit mehreren Kernen und zugrundegehende Zellen zu finden, deren Plasma gegen das Kolloid nicht mehr scharf abgegrenzt ist. Auch einzelne Rundzellen sind dann zu finden. Zu stärkeren Rundzellenansammlungen wie in Schilddrüse kommt es nie. Ein Follikel fällt auf, weil sein Kolloid sich nur mit basischen Farbstoffen färbt, bei einem anderen finden sich zahlreiche basophile Schollen, die gitterförmig zusammengelagert sind. Fette und Lipoide sind meist perinucleär angeordnet. An einigen Stellen sind auch große Plasmabezirke verfettet. An den größeren Gefäßen finden sich subendotheliale Fettzüge. Die Fibrinfärbung zeigt häufig Fibrinauflagerung an der Gefäßwand. Einige kleinere Gefäße sind durch Fibrinzylinder vollkommen verschlossen. Spezialfärbung auf Schleim und Amyloid ergaben ein negatives Resultat. Pigment war in dem Binde-

gewebe sehr reichlich abgelagert. Zur Untersuchung des Hinterlappens wurde die Gliafärbung nach Holzer angewandt. Sie ergab lediglich eine stärkere Gliaverdichtung an den Gefäßen mit kleinen Rundzellanhäufungen. Auch in der freien Glia wurden vereinzelt Rundzellen gefunden. Die von Poos (99) beschriebenen metachromen Zellen konnten nicht gefunden werden.

Allgemein wird der Hypophyse im Bild der Hypothyreose eine große Bedeutung zugesprochen. Ihre Follikel sollten eine Art Ersatz bieten für ausgefallene Schilddrüsenfollikel. Der Gedanke ist sehr naheliegend, aber nicht bewiesen. Färberische Unterschiede mahnen zur Vorsicht. Dagegen wird fast allgemein eine Vergrößerung des Vorderlappens, starke Durchblutung und Vermehrung der eosinophilen und der Hauptzellen beschrieben. Da diese Veränderungen bei jeder Hypophyse unabhängig von der Myxödemform beschrieben wird, sollen hier noch einige Literaturbeispiele verschiedener Hypothyreoseformen angeführt werden.

Myxödema adultorum: Abrikossow (37) fand bei einer 52 jährigen Frau mit Myxödemerscheinungen, die seit dem 25. Lj. bestehen, die Hypophyse stark aus dem operculum sellae turcicae hervorgequollen. Der Vorderlappen war vergrößert.

Neuhaus (58) fand bei einer 48 jährigen Frau: geringe Bindegewebsvermehrung, verminderten Zellgehalt, viel Haupt- und eosinophile, wenig basophile Zellen, Bildung kolloidgefüllter Zysten ist nicht besonders gesteigert. Die Follikelrandzellen sind hauptsächlich eosinophile Zellen. Die Hauptzellkerne sind hauptsächlich eosinophile Zellen. Die Hauptzellkerne sind unregelmäßig geformt.

Infantiles Myxödem: Russow (100) fand bei einem 7 ½ jährigen Kind mit »exquisit kleiner Schilddrüse« die Hypophyse etwas »vergrößert, weich und dunkelrot«.

Kongenitales Myxödem mit totalem Schilddrüsendefekt: Hier sah Aschoff (101) eine stark hypertrophierte Hypophyse von 0.5 g Gewicht. Maresch (3) fand bei einem 11 jährigen

Mädchen die Hypophyse ohne Veränderungen. Nur einige Zellen zeigten vakuolige Degeneration. Schultze (102) beschrieb bei einem 26 jährigen Fräulein, daß die Hypophyse sich ganz deutlich im Türkensattel vorwölbte. Sie war von auffallend weicher Beschaffenheit, die Größe 1,6 : 1 0 : 1,0. Außerdem bestand ein Hauptzellenadenom mit den Schwangerschaftszellen ähnlichen Zellformen.

Poos (99) versucht in einer bemerkenswerten Studie die verschiedenen Hypophysenbefunde auf eine Formel zu bringen, indem er 4 aufeinanderfolgende Stadien unterscheidet:

1. Gesteigerte Tätigkeit: Vermehrung der eosinophilen Zellen und erkennbares Sekretionsstadium der Zellen. Vergrößerung der Hypophyse.
2. Störung des Flüssigkeitsstoffwechsels: Stauungshyperämie. Hypophysärer Hydrops. Stauung in der sonst immer leer anzutreffenden Hypophysenhöhle. Vermehrung des Kolloidbestandes. Pseudofollikelstruktur.
3. Entartung der Zellen des Vorder- und Mittellappens.
4. Stadium der Pigmentbildung.

Nach dieser Einteilung handelt es sich im beschriebenen Falle um eine Hypophyse, die sich bereits im 4. Stadium befindet.

Die Epithelkörperchen bestehen aus normal gebauten Zellsträngen und Zellnestern. Das Bindegewebe ist nicht vermehrt, auch die Gefäße sind im Wesentlichen unverändert. Lediglich die größeren Arterien weisen Intimawucherung, Aufsplitterung der elastischen Systeme ähnlich den in der Schilddrüse und Medialücken auf. Bei der Fibrinfärbung lassen sich keine thrombotischen Prozesse entdecken, nur das ganze Bindegewebe ist von Fibrinsubstanzen durchtränkt. Follikelbildung ist nicht nachzuweisen, im Bindegewebe befinden sich einige Rundzellen.

Dagegen war ein anderer merkwürdiger Befund zu erheben.

Es handelte sich dabei um Zellen, die den Ganglienzellen ähnlich sehen. In einem großen, locker gebauten, bläschenartigen Kern befand sich ein mit Eosin sich färbender Nucleolus, der bei einzelnen Zellen Erythrozytengröße erreichte. Der Zelleib nahm die Färbung schwächer an und besaß nicht selten eine dreieckige Form. Diese Zellen liegen teilweise einzeln im lockeren Bindegewebe, teilweise bilden sie Zellkomplexe oder auch Follikel, die dann meist von einer dichten hyalinisierten Bindegewebskapsel umgeben sind. Der Follikelinhalt ist ein mit Eosin oder auch mit basischen Farbstoffen sich färbendes Kolloid, in dem abgeschilferte Epithelien liegen. Die Fibrinfärbung bringt nur eine schwache Tinktion des Kolloids zustande. Die Follikelzellen treiben häufig Zellknospen nach dem Kolloid vor. Die frei im Gewebe liegenden Zellen zeigen gewöhnlich Zeichen des Untergangs: Kernpyknose, Homogenisierung des Plasmas und Ansammlung von Rundzellen. Dem Endzustand dieses Degenerationsprozesses scheint eine Stelle zu entsprechen, an der nur mehr eine lymphfollikelartige Rundzellanhäufung zu erkennen ist.

Die Nerven weisen dieselbe Veränderung auf, wie sie bei der Schilddrüse beschrieben ist.

An den Skelettmuskeln sind besonders schwere Veränderungen festzustellen. Die Färbung wechselt an Tiefe und Charakter. Die Muskelfasern werden basophil, verlieren die Querstreifung, quellen auf und werden brüchig. Die Muskelzellen sind vermehrt. An einzelnen Stellen sind sogar mehrkernige Muskelzellplatten zu finden. Die Gefäße sind vermehrt und mit zahlreichen Lymphozyten und Leukozyten gefüllt. Die Befunde an den Muskeln entsprechen völlig den von Schultz (54) bei Athyreosis congenita ausführlich beschriebenen. Letzterer sah dieselben als charakteristisch für Myxödem an, was sich in unserem Falle bestätigt.

Bei der Nebenniere beherrscht die Verfettung das Bild die ihren höchsten Grad in der Zona glomerulosa aufweist.

Hier ist das Fett in großtropfiger Form im Plasma aufgestapelt, das im H-E-Präparat sich homogenisiert erweist. An einzelnen Stellen ist durch zentrale Kolliquation von Zellhaufen ein bläschenähnliches Bild entstanden. An einigen Stellen sind Epithelzellen aus dem Zellverband ausgestoßen, von Plasmazellen umlagert. Geringer ist die Lipoidose in der äußeren Hälfte der zona fasciculata. In der pigmentreichen zona reticularis, deren Lipoidgehalt der Norm entspricht, befindet sich ein Einschmelzungsherd mit zahlreichen Rundzellen und posit. Fibrinfärbung. Auch im Mark sind zahlreiche Rundzellen zu erkennen, in dessen Bindegewebe Kalkschollen. Die Zentralvene zeigt an einer Stelle Homogenisierung der Wand mit Fibrinimbition. Die Veränderungen der Nerven entsprechen auch hier denen der Schilddrüse. Die in ihrer Nähe befindlichen pigmentreichen Ganglienzellen zeigen Zeichen von Degeneration. Bei einer von ihnen ist das Plasma gequollen und sieht wie angenagt aus. Die Anwesenheit einer Rundzelle charakterisiert den Kolliquationsprozeß. Eine Vermehrung des bindegewebigen Anteils der Nebenniere, der von früheren Untersuchern häufig festgestellt wurde, war in diesem Falle nicht vorhanden. Mit Mucikarmin werden die Bindegewebslamellen rötlich gefärbt, doch scheint es sich dabei lediglich um eine Oberflächenwirkung zu handeln, da auch die Basalmembranen der Rinde dieselbe Färbung erkennen lassen. Mit Toluidinblau wird hier ebensowenig wie an den übrigen Drüsen eine Schleimfärbung erzielt.

Bei den Ovarien fallen in der Rinde die großen corpora alb., im Mark das zellreiche Bindegewebe, im Hilus die zahlreichen, dickwandigen Gefäße auf. Primärfollikel sind nicht mehr zu finden, wohl aber einige atretische Follikel. Die Corpora albicantia werden gebildet von großen homogenen hyalinen Massen mit vereinzelten davon eingeschlossenen hylinisierten Gefäßen. Die Randpartieen sprechen bei den meisten Corp. alb. auf Elastinfärbung gut an, nicht jedoch auf Hämatoxylin. Stellenweise findet sich eine leichtere Fibrinimbition. Die Rindengefäße sind zahlreich, dickwandig, nicht selten hya-

linisiert, mit Fibrin imbibiert. Die Hilusgefäße sind in zellarmes Bindegewebe eingebettet. Die pigmentreiche Intima ist häufig proliferiert. Fett- und Pigmentfärbung zeigt subendotheliale Lipoidose, jedoch keine größeren Detritusherde. Die elastica interna ist nicht selten aufgesplittert und durch elastische Züge der Intima verstärkt. Die Media ist dick, an elastischen Elementen reich, die Adventitia ödematös gequollen. Durch Fibrinfärbung lassen sich Wandniederschläge bei den größeren, völlige Verschlüsse bei den kleineren Gefäßen nachweisen. Das Bindegewebe ist in der Rinde zell- und gefäßreich. Auch Lymphozyten sind vorhanden jedoch keine Plasmazellen. In der Nähe der Corp. alb. finden sich häufig Züge von Chromatphoren und Lipoidstränge. Letztere sind auch in geringerer Anzahl am Hilus nachzuweisen. Schließlich sind noch Fibrinimbitionen zu sehen sowie Rotfärbung der Bindegewebszüge mit Mucikarmin. Amyloid ist nicht vorhanden.

Im Pankreas haben die auffallend zellreichen Inseln häufig ihren zellulären Zusammenhang verloren. Mangelhafte Gefäßversorgung, große und kleine Lymphozyten, Lipoidose der Inselzellen und Pigmentbefund weisen einen nekrobiotischen Vorgang auf, als dessen Folgestadium von Lymphzellen umgebene, den Inselzellen ähnliche Zellformen mit Zeichen des Untergangs angesehen werden können. Die ebenfalls reichlich mit Fettsubstanz versehenen Zellen des exkretorischen Drüsenteils sind wenig verändert. Nur vereinzelte Rundzellbefunde sind zu erheben. Dagegen zeigt ein Befund der Bildung von Schläuchen und Epithelplatten in pigment- und gefäßreichem Bindegewebe einen stärkeren Bildungsreiz auch des exkretorischen Drüsenteils an. Die Bindegewebshülle der Ausführungsgänge ist reich an Bindegewebsfasern. Fettzellen sind im interlobären wie auch im intralobären Bindegewebe reichlich vorhanden. Die Mucikarminfärbung bewirkt eine rötliche Tinktion der Bindegewebsfasern, die aber wie bei den übrigen Drüsen eine Oberflächenwirkung zu sein scheint. Amyloidfärbungen sind negativ. Die Gefäße sind im Wesentlichen unverändert. Nur in kleinen,

mit Zellelementen dicht gefüllten Gefäßen sind Fibrinnetze zu finden.

Die einseitige Bevorzugung der Langerhans'schen Inseln läßt im Zusammenhang mit den übrigen Degenerationsprozessen an den endokrinen Drüsen nur 2 Erklärungsmöglichkeiten zu; die eine ist eine angeborene Funktionsschwäche der Drüse, die andere eine funktionelle Überlastung. Aus der Annahme einer angeborenen Schwäche folgt, daß das Myxödembild nicht einfach ein Werk der Hypothyreose, sondern das einer pluriglandulären Insuffizienz ist, wie einleitend schon betont wurde. Die Möglichkeit einer funktionellen Überlastung ist bei dem komplizierten Arbeiten des endokrinen Getriebes schwer zu übersehen. Auffallend ist nur, daß der Antagonist der Schilddrüse davon betroffen ist.

Von ähnlichen Literaturbeispielen ist vor allem Merland (103) zu nennen mit seinem Fall von myxoedeme fruste congenital. Er beschrieb einen dem obigen sehr ähnlichen Schilddrüsenaufbau. Des vésicules thyreoïdiennes de dimensions variables, interrompu en certains points. Le substance colloïde contenant des débris épithéliaux est homogène. Le Tissu conjonctif est assez abondant. Il est infiltré de nombreuses traînes et lymphoïdes. Auch die Fälle von Lucien et Parisot (104) mit Hypophysenvergrößerung bei Strumen gehören hierher. Etwas anderer Natur sind jedoch die 2 Fälle von Goldstein (105). Er fand bei 2 Geschwistern mit angeborener Hypothyreose, Idiotie und schlecht modelliertem Körper eine beträchtlich verkleinerte Schilddrüse, mikroskopisch anscheinend intakt, abnorme Kolloidmenge, jedoch auch die Hypophyse verkleinert, in geringerem Maße auch die Nebenniere. Thymus ist sehr groß und gut erhalten. Die testes sind sehr weich und leicht. Die Kanälchen sind spärlich. Das Epithel ist einschichtig. Keine Spermatogenese. Die Fälle von Athyreosis congenita mit Zungengrundtumor werden hier nicht angeführt, da sie eine besondere Form der Entwicklungshemmung bilden.

Es handelt sich in dem beschriebenen Falle um ein auf angeborener Hypothyreose beruhendes Myxödem mit Schwachsinn und den häufigen Begleitbefunden an den übrigen Blutdrüsen, das an Stärke immer mehr zunahm, neben den Hautstörungen vor allem sich in allgemeiner Schwäche und rheumatischen Beschwerden ausdrückte und schließlich durch eine interkurrente Entzündung ad exitum geführt wurde.

In beiden Fällen war die Beziehung von Myxödem zu den sexuellen Umwälzungsphasen aufgefallen. Außerdem spielte der Rheumatismus eine bedeutende Rolle.

Im 1. Falle wurde versucht, die Bedeutung des Rheumatismus für die Myxödementstehung hervorzukehren. Ganz allgemein wurde die Stellung der Schilddrüse im entzündlichen Geschehen gewürdigt. Auch die Arteriosklerose wurde als ein bedeutsamer Faktor des Myxödems — nach der durchgesehenen Literatur zum erstenmal — dargestellt.

Im 2. Fall wurde in einigen Drüsen eine Hyalinose festgestellt. Eine allgemeine Fibrose, wie sie häufig und zwar besonders bei Altersformen beschrieben wird, war nicht vorhanden.

In der Schilddrüse war eine kleinknotige Tumorbildung charakteristisch. Auch das von Wegelin (14) betonte Fehlen der Fibrinbildung konnte bestätigt werden, während in sämtlichen übrigen Drüsen Fibrinbefunde zu erheben waren.

Dagegen nahm das Kolloid die Fibrinfärbung sehr stark an — im Gegensatz zu den Kolloidbildungen in allen übrigen Drüsen. Es war auch dieser Befund in der Literatur nie beschrieben zu finden gewesen.

In der Nebenschilddrüse wurden eigentümliche kolloidhaltige Bläschen gefunden, denen möglicherweise, wie bei den Fällen mit Zungengrundtumoren, Ersatzfunktion für die Schilddrüse zukommt.

Die Hypophysenbefunde schließen sich den allgemein erhobenen an.

Das Bild der Nebenniere entspricht dem bei der thyreosuprarenalen Erkrankung beschriebenen.

Im Pankreas waren als besondere Befunde Nekrobiose der Inseln sowie das Bild eines Regenerationsprozesses zu finden.

Das Ovar wies lediglich eine gestörte Rückbildung der corpora lutea neben den üblichen Gefäßveränderungen auf.

Zum Schluß ist es mir noch ein Bedürfnis, Herrn Geh.-Rat Borst für die Überlassung dieser beiden interessanten Fälle meinen herzlichsten Dank auszusprechen.

Literaturangabe.

1. Gull William, A cretinoid state supervening in adult life in women. Brit. med. journ. Nov. 1873.
2. Pugliese Rodolfo, Ricerche morfologische sperimentali sulle cooelazioni fra tiroidi, paratiroidi e ipofisi nel cane Anat et Embriol 28 Nr. 3 475 1931.
3. Maresch, Kongenitaler Defekt d. Schilddr- bei e. 11 jährigen Mädchen. Zeitschr. f. Heilkunde B. 19 1898.
4. Paal H. und Kleine H. O., Sitzungsber. vom 19. Juli 1932 d. naturhistor. mediz. Vereins Heidelberg. Münchn. Med. Woch.-Schrift Nr. 26 S. 1459 1932.
5. Reid-Hunt, Kli. Wo. Nr. 35 1932.
6. Lorand, Das Altern. Leipzig 1909 2 Aufl.
7. Eufinger E. u. Gottlieb I., Wirkungskoeff. d. Thyroxineffektes im Tierversuch. Klin. Wo. Nr. 36, 1933.
8. Blum F., Mitt. a. d. Grenzgeb. d. Med. u. Chir. Bd. 41 H. 4 1929.
9. Levy, Pathogenie de l'asthma thyroidien et ovarien. Arch. génér de med. 91 p. 217.
10. Véron, Migraine thyroidienne. Thèse Lyon 1913.
11. Löw H. u. Koma H., Migräne und Stoffwechsel. Med. Klinik H 45 1934.
12. Pearce L. u. Allen Ch. M. v., Effect af thyroidectomy and thymectomy in exper. Syphilis of the rabbit. The journ. of exp. med. B. 23, 1926.
13. Wegelin, Die Schilddrüse im Handbuch der path. Anat. von Henke-Lubarsch.
14. Cole u. Womack, Nathan A, Warren H., Reaktion d. Schilddr. auf Reakt. ander. Körperteile. The journ. of the americ med. assoc. Bd. 41 1929 H. 4.
15. Leffmann, Ueber den Einfluß v. Infektionen auf d. Bau d. Schilddrüse. Enokrinol. 10 H. 1, 2. 1932.
16. Richard, Erhöhung der Dosis let. durch Thyroxin. Kli. Wo. 1932 H. 25 u. 26.

17. Biedl, Innere Sekretion. 3. Auflage Urban u. Schwarzenberg Berlin-Wien.
18. Wilhelmij C M. u. Fleischer M. S., Journ of exp. med. B. 43 1926 S. 179 u. 195.
19. Krauspe K., Ueber exp. Beeinflussung v. Infektionen u. Immunitätsvorgängen Verh. d. path. Ges. 1927 Nr. 32 XIV.
20. Dietrich Siegmund, Henke-Lubarsch 8.
21. Paunz, Virch. Arch. 242, 138.
22. De Quervain, Mitt. a. d. Grenzgeb. d. Med. u. Chir. Suppl. Band 2, 1904.
23. Bienstock, Die „essent" Hypertonie. Jahrk. f. ärztl. Fortb. H. 2. 1933.
24. Rössle, Zum Formenkreis d. rheumatischen Gewebsveränderungen Virch. Arch. 288/3 S 780 1933.
25. Falta W., Die Erkrankungen der Blutdrüsen. Handbuch d. inn. Med. Bd. IV 2. Aufl. Berlin 1927 Julius Springer.
26. Horsley. Remarks on the function of the thyroid gland. Repr. of the pathol. univ. coll. London 1894.
27. Vermehren, nach Wegelin Henke-Lubarsch 8.
28. Spatz, Vergleichende klinische, histologische, chemische u. biologische Studien am Münchner Kropfmaterial. Dtsch. Arch. f. klin. Med. Bd. 158, 1928, H. 5 u. 6.
29. Pineles, Ueber Thyreoaplasie u. infantiles Myxödem. Wien. klin. Wo. Schr. Nr. 43, 1902.
30. Hertoghe, Die Rolle d. Schilddr. b. Stillstand u. Hemmung d. Wachstums u. d. Entwicklung und d chron. gutartige Hypothyreoidismus. München 1900.
31. Simmonds, Ueber Schilddr. b. akuten Infekten. Zieglers Beitr. 63, 1 1916.
32. Kisch, Spätmyxödem b. konst. Lipomatose. Dtsch. med. W. Schr. 1922/58 S. 1644.
33. Marchand, Ueber e. Fall v. sporad. Kretinismus u. Myxödem b. fast totaler Aplasie d. Schilddrüse. Münchn. M. W. Schrift 1906 Nr. 29 Vereinsber.
34. v. Eiselsberg, Ueber vegetative Störungen i. Wachstum von Lienen nach frühzeitiger Schilddrüsen-Exstirpation. Arch. f. klin. Chir. 49, 1895, S. 207.
35. Riehl u. Pineles, Zeitschr. f. exp. Path. u. Ther. 7, 1909, S. 515.
36 Pusch L. C, Arch. f. Path. 14, 353.
37. Abrikossow, Anat. Bef. b. e. Fall v. Myxödem. Virch. Arch. Bd. 177, 1904.

38 Ramsay Hunt, Páthol Study of a case of myxoedema associetet with tuberculosis of the adrenals with remarks of the nervous system. American journ. of med. sciences 1905.
39. Mahomed, The Pathology and Etiology of myxoedema. The Lancet 1881.
40. Bürger M. u. Möbius W., Der Jod- u. Cholesteringeh. d. Blutes u. seine Bez. zur essent. Hypertonie. Klin. Wo. Nr. 38, 1934
41. Thompson.
42. Zondek u. Frankfurter, Arch. f. exp. Path. u Pharm. 1914 p. 565.
43. Blum nach Wegelin Henke-Lubarsch 8.
44. Schliephake E., Wechselbez. zw. Schilddr. u. Milz. Arch. f. exp. Path. 148/1, 1930.
45. Lange F. u. Donomae J., V. d. Eigenschaften gesunder u. kranker Arterien. Münchn. M. W. Schrift Nr. 14, 1934, S. 507.
46. West, A case of myxoedema with autopsy Boston med. a. surg. journ. 24, IV, 1884.
47. Eppinger, Zur Pathol. u. Ther. d. menschl. Oedems. Berlin 1917.
48. Shaw, Case of myxoedema. Brit. med. journ. 27, VIII, 1892.
49. Marchiafava, Sopra l' ipotiroidisme cronico. Rif. med. Nr. 1—2, 1911 S. 1379.
50. Lehmann, Ein Fall von Spätmyxödem. Diss. Leipzig 1919.
51. Serejski Marc., Ueber die Thyreoidinsucht. Dtsch. med. W. Schr. 1928, S. 1878.
52. Jahn Dietrich, Sitzungsber. d. Vereinigung Münchner Fachärzte f. innere Medizin vom April 1934.
53. Lillie R. D., Zeitschr. f. wiss. Mikroskopie 1928. Nr. 45, S. 381.
54. Schultz A., Ueber e. Fall v. Athyreosis congenita mit bes. Berücksichtigung d. dabei beobachteten Muskelveränderungen 1920.
55. Wölfler, Ueber d. Entw. u. d. Bau d. Schilddr. mit Rücksicht auf d. Entw. d. Kröpfe. Berlin 1880.
56. v. Stubenrauch, Schilddrüsenbefunde b. erw. Myx. Ziegler's Beitr. 92/3 1933.
57. Ceelen, Ueber Myxödem. Ziegler's Beitr. Bd. 69, 1921, S. 342.
58. Neuhaus, Zur Histologie d. Inkretsystems b. erw. Myxödem. Zentralblatt f. allg. Path. u. path. Anat. 1929, S. 378.
59. Borberg, Histol. Unters. d. endokr. Drüsen b. Psychosen. Arch. f. Psychiatrie 1921.
60. Abraham, Med. record. 1892, S. 1202.
61. Wendenburg, Einige Fälle vom sporadischen Cretinismus u. Seelenstörung bei Myxödem. Monatsschr. f. Psych. u. Neurol. 20 S. 241, 1906.

62. Clerc, Die Schilddrüse im hohen Lebensalter. Frankf. Zeitschr. f. Path. 1912, Bd. 10.
63. Jores, Die Erkrankungen d. Art. d. Struma. Beitr. z. path. Anat. 21, S. 211, 1897.
64. Erdheim, Zur normalen u. path. Histologie der Glandula thyreoidea, parathyreoidea u. Hypophysis. Zieglers Beitr. 1903.
65. Schittenhelm, Kl. W. 1931, S. 766.
66. Weiss, Dtsch. M. W. Schr. 1928 S. 831.
67. Breitner B., Die Erkr. d. Schilddr. Wien Julius Springer 1928.
68. Allen T., Kenyon, Americ. I. Path. 9 Nr. 3, 1933.
69. Schmidtmann, Experimentelles zur Frage d. Schrumpfniere. Verh. d. path. Ges. 1927, Nr. 22.
70. Masugi Matato, Exp. Glomerulonephr. durch spez. Antinierenserum. Ziegler's Beiträge 92/3 S. 467, 1934.
71. Jelin, Ueber path. anatom. u. histolog. Veränderungen in den inneren Organen hervorgerufen durch parenterale Einverleibung von autogenem Eiweiß. Virch. Arch. 1930 277/1 S. 221.
72. Volhard, Virch. Arch. 1933, Bd. 288/2 S. 376.
73. Jäger E., Zur path. Anat. d. Thrombang. obl. b. juv. Extr. Gangrän. Virch. Arch. 284—526 1932.
74. Ferguson I. A., Die Gewebsreaktion auf d. Kolloid u. d. Lipoide d. Schilddr. Arch. of Path. 15, S. 244, 1933.
75. Buschke u. Jost, Syphilis und endokr. System. Klin. Wo. 1927, Nr. 18, S. 833.
76. Silatschek, Ueber e. Fall von eisenharter Strumatis. Brun's Beitr. 67, S. 590, 1910.
77. Heineke nach Roulet F. s. 79.
78. Reist, Ueber chron. Thyreoiditis Frankf. Zeitschr. Bd. 28 S. 141, 1922.
79. Roulet F., Ueber eigenartige Gefäßbefunde b. chron. Thyreoiditis Virch. Arch. 280 S 646 1932.
80. Roulet F., Bericht ü. d. 26. Tagung der path. Ges. 1931.
81. Klinge, Das Gewebsbild d. fieberhaft. Rheumat. Virch. Arch. 284/2 1931.
82. Gröcke, Entstehung der endarteritis obl. Virch. Arch. 266 1928.
83. Verga P., Gelenkrheum. u. Schilddr. Anat. exp. Untersuchung. Arch. ital. anat. e istol. path. 2, 293, 1931.
84. Aubertin u. Pascano, Lésions thyroidiennes dans le rheum. chron. Press. médicale 75 p. 785, 1913.
85. Hirsch M., Handbuch d. inn. Sekretion Leipzig Kabitsch.
86. Halle M., Ueber d. Bez. zw. Tonsillen u. Thyreoidea. M. M. W. Schr. Nr. 25, S. 1015. 1932.

87. Marfan, Thyroïdite rheumatismale avec myxoedème et vitiligo. Bull d'acad. de Paris 1900, Nr. 33.
88. Werdt V., nach Wegelin Henke-Lubarsch 8.
89. Omelskyj E., Zur Nebennierenpathologie. Virch. Arch. 271.
90. Costa-Antonio, Frankf. Zeitschr. f. Path. Bd. 36, H. 2.
91. Soós I., Riszko E., Ueber die Korelationen zwischen d. Rindenepith. u. d. makrophagen System der Nebennieren u. der Entsteh. von Rundzellenherden in den Nebennieren. Frankf. Zeitschr. f. Path. 1932, H. 2.
92. Goldzieher, Die Nebennieren. Wiesbaden 1911.
93. Aschoff u. Kiyono, Zur Frage der großen Mammanukleären. Fol. hämat. 15, S. 383, 1913.
94. Köhler R., Beiträge zur Kenntnis d. suprarenalen Erkrankung. Virch. Arch. 281/2 S. 466, 1931.
95. Turston E. W., Arch. of Path. 15, S. 321 1933.
96. Tureen L. L., The effect of the host on the fate of transplants of thyroid glandsinguinea pigs. The americ. journ. of path. Bd. 3, 1927, Nr. 15.
97. Reckzeh, Klin. Wo. 1933, Nr. 11 u. 13. — D. Med. W. Schr. 1913 S. 1396.
98. Schermann S. I.. Blutbild b. endem. Kropf. Virch. Arch. 284, 1932.
99. Poos F., Genese und Deutung der Reaktionsformen d Hypophysis cerebri. Zeitschr. f. d. ges. exper. Med. Bd. 54, 1927, S 378.
100. Russow, Ein Fall v. Myxödem b. e. 2½ jähr. Mädchen. Jahrbuch f. Kinderheilk. Bd. 53, 1901.
101. Aschoff, Ueber einen Fall von angeb. Schilddr. Mangel. D. M. W. Schrift 1899, Nr. 33, Vereinsbericht.
102. Schultze W. H., Thyreoplasie mit Hauptzellenadenom d. Hypophyse. Virch. Arch. Bd. 205, 1901.
103. Merland, Examen anatomopathologique du corps thyroide et de l'hypophyse dans un cas de myxoedème fruste congénitale. Cpt. rend. des séances de la soc. biol. Tome 88 p. 1099, 1923..
104. Lucien et Parisot I. nach Merland, Hypertrophie de l'hypophyse dans 4 cas de goître Soc, de méd. Nancy 12, II, 1908.
105. Goldstein, 2 Geschwister mit Myxidiotie und vorhandener sicher nicht grob veränderter Schilddrüse. Dtsch.. Zeitschr. f. Nervenheilk. Bd. 49, 1913.

Lebenslauf.

Geboren am 11. April 1910 zu Wangen i. Allg. als Sohn des dortigen prakt. Arztes Karl Braun besuchte ich die dortige Volksschule und Lateinschule bis zur 5. Klasse. Das Obergymnasium absolvierte ich in Rottweil a. N. mit der Note gut im März 1928. Die vorklinischen Studien machte ich in Freiburg i. B., wo ich das medizinische Vorexamen mit gutem Erfolg bestand. Darauf studierte ich in Innsbruck 2 Semester. Die restlichen 4 medizinischen Semester studierte ich in München. Hier schloß ich das Studium mit der ärztlichen Prüfung am 19. Dezember 1933 ab. Die erste Hälfte des praktischen Jahres arbeitete ich als Medizinalpraktikant an der 1. medizinischen Klinik München unter der Leitung von Prof. F. Lange und Prof. Stepp. Die 4 nächsten Monate beschäftigte ich mich an der chirurgischen Abteilung des Rudolf Virchow-Krankenhauses zu Berlin, die letzten 2 Monate an der württembergischen Landeshebammenschule unter der Leitung von Obermedizinalrat Fetzer. Die ersten Monate des Jahres 1935 arbeitete ich die Dissertation aus, vom 15. März bis 30. April arbeitete ich vertretungsweise als Assistent an der Kinderheilstätte Wangen i. Allgäu. In den letzten 3 Wochen des April 1935 vertrat ich meinen Vater, prakt. Arzt zu Wangen i. A. und seit 1. Juni 1935 bin ich Assistent an der chirurgischen Abteilung des städtischen Krankenhauses zu Ravensburg.